This is a digital copy of a book that was preserved for generations on library shelves before it was carefully scanned by Google as part of a project to make the world's books discoverable online.

It has survived long enough for the copyright to expire and the book to enter the public domain. A public domain book is one that was never subject to copyright or whose legal copyright term has expired. Whether a book is in the public domain may vary country to country. Public domain books are our gateways to the past, representing a wealth of history, culture and knowledge that's often difficult to discover.

Marks, notations and other marginalia present in the original volume will appear in this file - a reminder of this book's long journey from the publisher to a library and finally to you.

Usage guidelines

Google is proud to partner with libraries to digitize public domain materials and make them widely accessible. Public domain books belong to the public and we are merely their custodians. Nevertheless, this work is expensive, so in order to keep providing this resource, we have taken steps to prevent abuse by commercial parties, including placing technical restrictions on automated querying.

We also ask that you:

+ *Make non-commercial use of the files* We designed Google Book Search for use by individuals, and we request that you use these files for personal, non-commercial purposes.
+ *Refrain from automated querying* Do not send automated queries of any sort to Google's system: If you are conducting research on machine translation, optical character recognition or other areas where access to a large amount of text is helpful, please contact us. We encourage the use of public domain materials for these purposes and may be able to help.
+ *Maintain attribution* The Google "watermark" you see on each file is essential for informing people about this project and helping them find additional materials through Google Book Search. Please do not remove it.
+ *Keep it legal* Whatever your use, remember that you are responsible for ensuring that what you are doing is legal. Do not assume that just because we believe a book is in the public domain for users in the United States, that the work is also in the public domain for users in other countries. Whether a book is still in copyright varies from country to country, and we can't offer guidance on whether any specific use of any specific book is allowed. Please do not assume that a book's appearance in Google Book Search means it can be used in any manner anywhere in the world. Copyright infringement liability can be quite severe.

About Google Book Search

Google's mission is to organize the world's information and to make it universally accessible and useful. Google Book Search helps readers discover the world's books while helping authors and publishers reach new audiences. You can search through the full text of this book on the web at `http://books.google.com/`

LANE

MEDICAL LIBRARY

LEVI COOPER LANE FUND

CLINIQUE MÉDICALE

DE

L'HOTEL-DIEU DE PARIS

V

1905-1906

TOUS DROITS DE TRADUCTION ET DE REPRODUCTION RÉSERVÉS
POUR TOUS PAYS

CLINIQUE MÉDICALE

DE

L'HOTEL-DIEU DE PARIS

V

1905-1906

PAR

GEORGES DIEULAFOY

PROFESSEUR DE CLINIQUE MÉDICALE A LA FACULTÉ DE MÉDECINE DE PARIS
MEMBRE DE L'ACADÉMIE DE MÉDECINE
MÉDECIN DE L'HOTEL-DIEU

L'HOTEL-DIEU DE PARIS

PARIS
MASSON ET Cie, ÉDITEURS
LIBRAIRES DE L'ACADÉMIE DE MÉDECINE
120, BOULEVARD SAINT-GERMAIN

1906

Les figures intercalées dans cet ouvrage sont dues au Dr P. BONNIER, qui avait déjà fait les figures du « Manuel de Pathologie interne », du Professeur DIEULAFOY.

LANE LIBRARY

Д56
Y. 5
1905-06

CLINIQUE MÉDICALE

DE

L'HOTEL-DIEU

V

1905-1906

PREMIÈRE LEÇON

SYPHILIS NÉCROSANTE ET PERFORANTE DE LA VOUTE DU CRANE

Messieurs,

La jeune femme que je vous présente a une perforation de la voûte du crâne; l'os pariétal droit est perforé de part en part. La perforation a l'apparence d'un trou ovalaire qui a les dimensions d'une pièce de cinquante centimes; les bords sont taillés à pic et l'orifice extérieur est limité par le cuir chevelu qui n'est ni ulcéré, ni décollé.

Au fond du trou on aperçoit la dure-mère, qui est vascularisée, et, chose impressionnante, on voit très nettement les pulsations du cerveau. Au-dessus de la perforation est une dépression osseuse actuellement cicatrisée et cachée par les cheveux; cette cicatrice profonde prouve qu'à ce niveau l'os a été également intéressé.

Afin de protéger le cerveau et aussi pour s'opposer à toute cause extérieure d'infection, un pansement approprié recouvre nuit et jour la région cranienne perforée.

54781

Cette jeune femme n'éprouve ni douleur de tête ni aucun symptôme cérébral; sa santé est bonne; elle est concierge de son état et la perforation de son crâne ne l'empêche pas de vaquer aux occupations fort pénibles de sa profession. Elle nous a été envoyée par mon collègue et ami M. Letulle et elle a répondu avec une telle précision à l'interrogatoire que je lui ai fait subir, qu'il me sera facile de vous retracer son histoire clinique.

Ci-joint la photographie qui reproduit la perforation de l'os pariétal, la région ayant été rasée.

Voici le récit qui nous a été fait par la malade : Il y a dix-huit mois environ, elle constata « une petite bosse » au côté droit de la tête, à la région pariétale. Cette petite bosse

ne provoquait à ce moment aucune douleur et la santé était bonne. Six mois plus tard, la tumeur ayant acquis la dimension d'une noisette, apparurent des douleurs de tête si intenses qu'une opération fut décidée et pratiquée sans chloroforme par le Dr Delaunay.

D'après les renseignements qui nous ont été donnés, la tumeur avait alors les apparences d'un kyste. Au cours de l'opération, qui donna issue à un liquide purulent, le chirurgien s'aperçut que l'os sous-jacent était atteint d'ostéite; il eut l'impression d'un abcès par congestion consécutif à une ostéite tuberculeuse et le grattage de l'os fut pratiqué. On fit des pansements à l'eau bouillie oxygénée. La malade ne fut nullement soulagée par l'opération, la plaie suppura abondamment et d'autres bosses se formèrent au-dessus et au-dessous de la première tumeur.

Alors commença une phase extrêmement pénible, caractérisée par des douleurs très vives à la région pariétale et par une céphalée générale qui empêchait tout sommeil. La malade ne mangeait pas, ne dormait pas et s'affaiblissait tous les jours. Les différentes médications employées n'ayant eu aucun succès, on décida de pratiquer une nouvelle opération sous le chloroforme. Par une large incision l'opérateur mit à découvert toute la région osseuse intéressée; il constata la présence d'un séquestre assez volumineux qui fut enlevé, et les bords de l'os trouvés friables furent sectionnés à la pince. On pratiqua même le grattage de la dure-mère, qui était hérissée de granulations.

Malgré cette nouvelle opération, la plaie continua à suppurer et les douleurs de tête persistèrent, surtout la nuit, avec une très grande intensité. La malade ne pouvait rester dans son lit tant elle souffrait; elle arpentait sa chambre sans trouver un moment de repos, elle ne digérait rien, pas même le lait, elle vomissait fréquemment et ses vomissements étaient souvent indépendants de toute tentative d'alimentation.

Durant cette phase se place un épisode dont vous allez saisir toute l'importance. Tandis que j'écoutais la malade faire son récit, je me disais que pareils vomissements asso-

ciés à la céphalée ressemblaient bien à des vomissements d'origine cérébrale et, étant donnée la localisation de la lésion cranienne perforante, j'étais un peu surpris que cette lésion n'eût suscité au côté gauche du corps ni paralysie, ni contractures, ni convulsions. Dès ma première question à ce sujet, la jeune femme décrivit minutieusement tout ce qu'elle avait éprouvé à cette époque : Une contracture permanente, nous dit-elle, avait placé les doigts de la main gauche en demi-flexion et les doigts restaient fortement écartés les uns des autres; il n'y avait point de paralysie, il n'y avait que de la contracture; de plus, la main gauche était gonflée et violacée.

En même temps, une contracture de la face avait légèrement dévié la bouche du côté gauche, et par moments « survenaient des saccades qui augmentaient la déviation »; c'était une ébauche d'épilepsie jacksonienne. Le pied gauche avait été lui aussi effleuré par la contracture.

Avec ces renseignements, il nous est facile de superposer le symptôme et la lésion. Je ne veux pas vous retracer ici l'histoire complète des localisations cérébrales concernant les lésions des circonvolutions rolandiques, c'est un sujet que j'ai eu l'occasion de traiter plusieurs fois devant vous[1], mais, sans entrer dans les détails, je vous rappelle que les lésions des circonvolutions frontale ascendante et pariétale ascendante déterminent du côté opposé du corps des paralysies, des contractures, des convulsions. Ces phénomènes peuvent être associés ou distincts les uns des autres; ils peuvent se cantonner au bras (type brachial), à la jambe (type crural) ou à la tête et au cou (type cervical); ils peuvent former des types mixtes (cervico-brachial, brachio-crural, etc.). Eh bien, chez notre malade, l'excitation des circonvolutions rolandiques du côté droit avait déterminé une contracture permanente des doigts de la main gauche, une ébauche d'épilepsie jacksonienne de la partie inférieure gauche du visage et un effleurement du pied gauche.

1. Dieulafoy. *Clinique médicale de l'Hôtel-Dieu*, t. I, neuvième leçon : Un cas d'épilepsie jacksonienne.

Veuillez remarquer, Messieurs, que ce syndrome (y compris les vomissements) était survenu chez la malade alors que le séquestre de l'os pariétal était enlevé depuis un mois; le syndrome en question n'était donc pas le fait d'une atteinte cérébrale due à un fragment osseux nécrosé, il était le résultat d'une méningo-encéphalite des circonvolutions rolandiques et il continuait à évoluer malgré l'opération.

La planche ci-dessous précise le siège que devait occuper la lésion méningo-cérébrale au niveau des circonvolutions frontale ascendante (Fa) et pariétale ascendante (Pa).

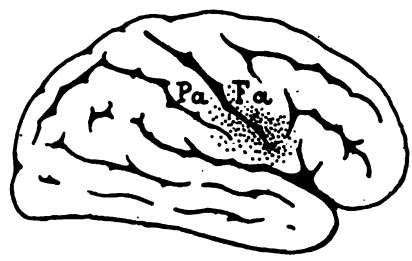

La situation de cette pauvre femme devenait menaçante, les forces déclinaient tous les jours, la cachexie s'installait, quand le Dr Boursier, de qui je tiens ces détails, conduisit la patiente à M. Letulle, à l'hôpital Boucicault. Après l'avoir examinée, M. Letulle porte le diagnostic de lésion syphilitique du crâne, et il fait commencer immédiatement un traitement mercuriel par injections journalières de 1 centigramme de biiodure d'hydrargyre. Alors un changement à vue s'accomplit; dès la quatrième injection la jeune femme éprouve un bien-être qu'elle ne connaissait plus depuis longtemps, et après dix à douze injections mercurielles, écoutez bien ceci, tous les symptômes avaient cédé : douleurs de tête, vomissements, contracture des doigts, ébauche de convulsions faciales, tuméfaction de la main gauche, tout avait disparu; l'appétit reparaissait, le sommeil revenait, la plaie s'améliorait, le diagnostic avait porté juste et la médication était souveraine.

Depuis cette époque les injections de biiodure d'hydrargyre ont été alternativement suspendues et reprises; on en a fait plusieurs séries avec intervalles de deux à quatre semaines; cette femme a retrouvé ses forces, son appétit et sa santé; le délabrement de la voûte cranienne a été heureusement modifié, mais la perte de substance n'est pas encore comblée. Je constate cependant que depuis deux mois la perforation tend à diminuer; je vous dirai plus tard ce qu'il faut en augurer.

Nous pouvons maintenant reconstituer cette observation dans tous ses détails : La jeune femme a été atteinte d'ostéo-syphilome de la voûte cranienne, c'est indéniable, et cependant nous n'avons pu retrouver aucun stigmate, aucun vestige de syphilis héréditaire ou acquise. Vous savez du reste combien sont fréquentes les syphilis ignorées ou méconnues, je vous en ai montré plusieurs exemples, et le professeur Fournier a longuement insisté sur ces notions importantes; accident primitif et accidents secondaires peuvent passer complètement inaperçus, quand un jour éclate un accident tertiaire qu'il faut savoir diagnostiquer. Chez notre malade la syphilis cranienne a débuté par une ostéo-périostite qui en quelques mois est devenue très douloureuse. Au cours des deux opérations qui ont été faites, on a constaté de l'ostéite, de la nécrose, mais la nature de la lésion n'a pas été définie, et si l'on a pensé à une ostéite tuberculeuse, les recherches de laboratoire ne sont pas venues au secours du diagnostic. Pendant cette longue et pénible maladie l'intervention chirurgicale n'a remédié à rien; malgré une double opération la céphalalgie a persisté avec violence, la lésion osseuse a continué à gagner du terrain, une pachyméningite s'est déclarée, et les symptômes sont devenus menaçants. C'est alors que M. Letulle a diagnostiqué la syphilis et a institué le traitement mercuriel qui a fait merveille.

Telle est l'histoire de notre malade, et je saisis avec empressement cette occasion pour étudier avec vous, dans son ensemble, l'importante question de la syphilis nécrosante et perforante de la voûte cranienne. Et ne croyez pas

qu'il s'agisse là de raretés ; en 1897, M. Wallet[1], dans sa thèse, en avait réuni 46 cas et il m'a été possible d'en trouver à peu près autant (observations cliniques et pièces anatomiques), ce qui fait un total de 80 cas environ que nous allons utiliser.

Les os de la voûte du crâne atteints par la syphilis sont, par ordre de fréquence : le frontal, le pariétal, le temporal et l'occipital. Cela est vrai en tant que lésions initiales, mais il est bien rare que la syphilis cranienne non traitée reste limitée à un seul os, et si j'en juge d'après les observations que j'ai consultées et d'après les crânes qui sont ici sous nos yeux, je remarque que la voûte cranienne tout entière, ou du moins une bonne partie de la voûte, finit pas être envahie par la syphilis quand un traitement efficace n'intervient pas. Au début, les lésions sont restreintes, elles se cantonnent d'abord à un seul os, de préférence au frontal ou au pariétal, mais durant des années, la syphilis cranienne livrée à elle-même peut étendre ses ravages et atteindre les deux faces de la voûte en différentes régions. C'est là un remarquable exemple de ces syphilis régionales et invétérées dont je vous ai parlé dans une autre séance. Une fois que la voûte cranienne est devenue sa proie, la syphilis s'y cantonne, elle s'y installe et généralement elle ne lâche pas prise, à moins qu'un traitement utile intervienne. Et quand on voit les ravages faits pendant des années par la syphilis sur ces voûtes craniennes, on se demande comment la vie a pu être compatible avec pareilles lésions.

Au point de vue anatomo-pathologique nous sommes fort riches ; vous avez devant vous et vous allez pouvoir examiner à loisir une trentaine de crânes nécrosés et perforés par la syphilis ; les uns proviennent du musée Dupuytren, d'autres viennent de la collection que le professeur Fournier a fort gracieusement mise à notre disposition, d'autres enfin nous ont été confiés, avec une obligeance dont je ne saurais trop le remercier, par le professeur Delorme et font partie de la riche collection du Val-de-Grâce ; le musée de l'hôpital Saint-Louis a également fourni sa contribution.

1. Wallet. Nécrose syphilitique du crâne. *Thèse* de Paris, 1897.

Veuillez examiner ces crânes sur leurs deux faces. Vous allez voir la voûte cranienne labourée, perforée par la syphilis; à côté de points où l'os est aminci et détruit, il en est d'autres où il est épaissi et hérissé d'exostoses. Vous allez voir des crânes éburnés ressemblant à de vieilles plaques d'ivoire sculptées en relief; des crânes vermoulus qui rappellent d'anciennes boiseries rongées aux vers; des crânes ajourés comparables à un élégant réseau de dentelles; des crânes dont les os sont creusés de galeries et de tunnels; des crânes criblés de trous comme une écumoire; des crânes qui rappellent le moule à macarons (Fournier); des crânes où l'on surprend la formation de séquestres de toute forme et de toute dimension; des crânes avec des perforations à bords circulaires, polycycliques; des crânes avec des îlots en carte de géographie; des crânes avec des pertes de substance d'une étendue invraisemblable.

J'ai fait reproduire par la photographie quelques-uns de ces crânes. Voici l'explication des planches :

Planche I. — Toute la calotte cranienne ressemble à un vieil ivoire sculpté en relief. Certaines parties du crâne sont comme usées tandis que d'autres parties saillantes forment des rognons, des ponts, des tunnels, des arabesques et des ramifications en forme de branches de corail.

Planche II. — Toute la calotte cranienne est atteinte. En avant est une grande perte de substance. Ailleurs on voit de petites perforations circulaires. La table externe est détruite sur de larges surfaces. En certains endroits s'élèvent des saillies osseuses éburnées.

Planche III. — Le crâne est atteint dans ses parties antérieure, latérale et moyenne. Les perforations sont nombreuses et étendues. En plusieurs points sont des séquestres prêts à se détacher. Partout ailleurs les os sont rongés.

Planche IV. — Une perte de substance de très grande étendue occupe la partie antérieure et moyenne du crâne jusqu'à l'occipital. Partout ailleurs les os sont usés, amincis et surmontés, çà et là, de rognons osseux éburnés.

Planche V. — Ici les lésions occupent la concavité de la voûte cranienne. Les foyers d'ostéite y prennent des formes circinées et polycycliques que nous étudierons plus loin.

Vous voilà bien édifiés, je pense, sur les différentes modalités anatomo-pathologiques de la syphilis nécrosante et perforante de la voûte cranienne. Comment se produisent ces lésions? C'est ce que nous allons examiner. Je vous rappelle d'abord, au point de vue anatomique, que les os du crâne sont des os plats formés de deux lames de tissu compact nommées table externe et table interne entre lesquelles est du tissu spongieux nommé diploë. Extérieurement la face convexe de la voûte cranienne est recouverte par le périoste, membrane qui sert à la formation et à la nutrition de l'os; intérieurement la face concave est tapissée par la dure-mère, qui est considérée comme un périoste interne, moins actif toutefois que le périoste externe.

En quel point de l'os débute le syphilome gommeux? Le syphilome gommeux débute dans la partie du périoste externe qui avoisine la table externe de l'os ou dans la partie de la dure-mère qui avoisine la table interne de l'os; il débute rarement par le diploë. Par leur accumulation, les cellules embryonnaires spécifiques constituent le syphilome à ses débuts. Ce syphilome est formé par des nodules et par des bourgeons.

« Le nodule est une agglomération de cellules embryonnaires; les cellules de la périphérie sont volumineuses, celles du centre sont petites et tombent en dégénérescence » (Cornil). La réunion d'un certain nombre de nodules aboutit à la formation de bourgeons gommeux de la dimension de têtes d'épingles.

La gomme osseuse, dit M. Cornil[1], présente l'aspect d'une végétation mollasse, rosée, peu vasculaire, demi-transparente, de volume variable, qui pénètre dans la table de l'os, s'y creuse une cavité et s'y loge aux dépens de l'os lui-même, qui sur ce point se résorbe par le processus de l'ostéite raréfiante. Au contact du syphilome gommeux, se développe un foyer d'ostéite; l'os paraît fondre sous l'atteinte de la lésion spécifique.

Il y a dans l'ouvrage de Ziegler[2] une planche caractéris-

1. Cornil. *Journal des connaissances médicales*, 1891, p. 243.
2. Ziegler. *Traité d'anatomie pathologique*, t. II, p 218.

tique qui est reproduite ci-dessous. Il s'agit d'un foyer d'ostéite gommeuse du pariétal. On y voit que le foyer gommeux a débuté dans la couche profonde du périoste; d'une part, il fait saillie vers l'extérieur; d'autre part il a envahi la table externe de l'os qui s'est résorbée et il commence à s'emparer du diploë.

a, périoste externe; *b*, table externe; *c*, diploë; *d*, table interne; *e*, dure-mère; *f*, foyer d'infection syphilitique; *g*, trabécules osseuses cariées.

Parfois il y a deux foyers d'ostéite gommeuse, l'un vient du périoste, l'autre vient de la dure-mère; les deux foyers vont à la rencontre l'un de l'autre sous forme d'un cône qui peut aboutir à la perforation de l'os (Lancereaux[1]).

Dans son évolution, le syphilome gommeux provoque pour ainsi dire toujours, sans qu'on sache pourquoi, des lésions inverses d'ostéite exubérante et d'ostéite raréfiante. Tandis qu'une partie de l'os atteint d'ostéite gommeuse se raréfie et disparaît, d'autres parties voisines s'épaississent et se condensent, de sorte qu'on trouve côte à côte du tissu osseux qui est en voie de disparition et du tissu osseux hypertrophié et éburné. Sur une coupe « on est frappé du contraste qu'offre l'association de la condensation et de la raréfaction ; un grand nombre de petit trous, gros comme une tête d'épingle, sont entourés par une zone d'ostéite condensante aussi dure que l'ivoire[2] ». Que la lésion osseuse soit minime ou étendue, nous allons retrouver à chaque instant ces deux processus inverses, la raréfaction de l'os et les exostoses éburnées.

1. Lancereaux. *Traité de la syphilis*, p. 193.
2. Poulet. *Bulletin de la Société de chirurgie*, 1884, p. 624.

On a dit que l'ostéite syphilitique peut décrire une sorte de spirale : « Le bourgeon gommeux parti du périoste s'enfonce directement dans l'os à travers une partie étroite dont les dimensions n'excèdent pas le volume d'une tête d'épingle ; il décrit ensuite dans le tissu spongieux une véritable hélice » (Poulet).

Nous venons de voir comment les os de la voûte cranienne sont labourés, usés, hypertrophiés par l'ostéite gommeuse, qui est simultanément condensante et raréfiante ; nous avons à voir maintenant comment cette ostéite aboutit à la perforation de l'os. Elle y aboutit par des processus divers que je vais énumérer.

Il y a des foyers d'ostéite gommeuse (bourgeons gommeux) qui creusent un puits à travers l'os et le perforent de part en part grâce à un travail de nécrose moléculaire, « par fonte et résorption progressive » (Ziegler).

Dans d'autres cas, deux foyers d'ostéite gommeuse, l'un superficiel (périoste), l'autre profond (dure-mère), vont à la rencontre l'un de l'autre et établissent la perforation (Cornil, Lancereaux, Ziegler).

Je pense que le plus souvent la perforation de l'os est la conséquence de la chute de séquestres petits ou grands. Des foyers d'ostéite isolent peu à peu une portion d'os qui se nécrose, le séquestre finit par se détacher en bloc ou en parcelles, ou bien il est enlevé par le chirurgien, et la perforation de l'os en est la conséquence. Il se fait ainsi des séquestres et des perforations dont la forme et les dimensions sont extrêmement variables. On a vu sur les photographies précédentes des crânes syphilitiques avec des pertes de substance incroyables. Lagneau[1] rapporte l'observation d'un homme qui fut atteint d'une nécrose de la presque totalité du crâne. On fit une incision cruciale étendue d'une part, de la bosse coronale à l'angle supérieur de l'occipital, et, d'autre part, d'une des bosses pariétales à la bosse du côté opposé. L'opérateur mit vingt jours à extraire les deux pariétaux, la plus grande partie de l'angle supérieur

1. Lagneau. *Maladies syphilitiques du système nerveux*, 1860.

de l'occipital et les deux tiers supérieurs du coronal. Le malade put vivre ainsi pendant quelques mois.

Il est un mode de perforation sur lequel je dois insister. Il y a des foyers d'ostéite gommeuse qui sont circinés et polycycliques, tout à fait comparables par leur forme à certaines syphilides de la peau. Le rôle pathogénique de ces ostéites circinées avait été entrevu par Follin. En étudiant l'un des crânes de la collection Fournier, j'ai pour ainsi dire surpris cette ostéite circinée en flagrant délit de séquestration et de perforation osseuse. Pour bien apprécier la pièce anatomique dans toute sa beauté, il faut soulever le crâne à la hauteur des yeux et contempler sa face interne, tandis que sa face externe est exposée à la grande lumière; alors les rayons lumineux qui pénètrent à travers les tout petits pertuis des foyers gommeux perforés ou en voie de perforation, mettent en valeur les détails du processus nécrosant et perforant.

Ainsi en plusieurs points de ce crâne on voit des foyers d'ostéite de forme annulaire ou circinée. La partie centrale du foyer est un peu opaque : c'est la portion d'os nécrosé qui est en train d'être isolée pour devenir séquestre, et autour du séquestre, en forme d'anneau, brillent une quantité de tout petits trous, pas plus gros que des pointes d'aiguilles, qui laissent passer des rayons lumineux. On dirait un chaton opaque serti par un cercle de petits diamants; le séquestre central n'est plus retenu en place que par quelques filaments osseux. Le spectacle est encore plus complet si l'on regarde le foyer osseux circiné avec une grande loupe (le crâne étant placé dans la même situation par rapport à la lumière); alors les moindres détails se précisent et nous avons passé, avec mes élèves, de nombreux moments à admirer ce délicat et artistique processus syphilitique dont malheureusement le but est de conduire la victime à la perforation du crâne.

En un autre point de ce même crâne on voit une perte de substance consécutive à une ostéite gommeuse dont les bords polycycliques rappellent par leur forme les syphilides polycycliques de la peau. Au centre de la perte de substance est

un séquestre raréfié et dentelé qui a été isolé par des foyers d'ostéite périphérique et qui, à la façon d'une presqu'île, ne tient plus au rivage osseux que par un mince pédicule. Sur d'autres régions du même crâne l'ostéite gommeuse a pris une forme semilunaire et le séquestre est en partie isolé dans la perte de substance. Enfin, ailleurs, le séquestre a disparu et il ne reste plus qu'une perforation ovalaire ou irrégulière à bords dentelés.

Toutes ces modalités sont indiquées sur la photographie de ce crâne, mais, pour si belle que soit la photographie, elle n'arrive pas à la reproduction délicate de la pièce anatomique.



Dans les différentes modalités que je viens d'étudier, je n'ai eu en vue que le syphilome cranien qui débute par le tissu osseux et son périoste; mais il est des cas, dit Mauriac, où la lésion syphilitique commence par la peau; « des tubercules cutanés et des gommes sous-dermiques se ramollissent, s'ulcèrent et gagnent le périoste et l'os; puis l'affection se propage en suivant le processus perforant ou serpigineux de certaines syphilides ».

Une observation de ce genre a été publiée par MM. Hobbs et Broustet[1]. Il s'agit d'une femme atteinte de gommes ulcérées du cuir chevelu, chez laquelle le processus syphilitique suivit une marche rapidement extensive et perforante à la manière d'un processus phagédénique; les gommes se propagèrent de la peau aux os, des os aux méninges et la malade succomba. En un court espace de temps, la syphilis, ainsi que le démontra l'autopsie, avait fait des ravages considérables, elle avait envahi toutes les parties de la voûte cranienne, déchiquetant la table externe et perforant le crâne dans toute son épaisseur. Ceci prouve que les gommes du cuir chevelu et de la peau du front doivent être surveillées et traitées avec énergie; il faut s'en méfier et ne pas oublier qu'elles peuvent être le point de départ d'un ostéo-syphilome des plus redoutables.

Les séquestres craniens présentent des particularités intéressantes : souvent le séquestre n'intéresse pas toute l'épaisseur de l'os; la table externe seule disparaît par exfoliation, par émiettement, et la table interne oppose une forte résistance; vous en avez vu de nombreux exemples sur les crânes que je vous ai montrés. Les séquestres sont uniques ou multiples. Autour de certains séquestres se forme un sillon d'élimination qui augmente peu à peu de profondeur et qui finit par libérer complètement le fragment d'os nécrosé. Ce travail d'élimination dure des mois, il peut même durer indéfiniment et le séquestre ne s'élimine pas spontanément, s'il est embarré ou enchâssé dans un cercle osseux hypertrophié, comme un verre de montre dans son boîtier; aussi pour s'en rendre maître, le chirurgien est-il obligé d'user vigoureusement de la gouge et du maillet. Exposé à l'air, le séquestre prend une couleur d'un vert noirâtre. Il est à remarquer que la surface des séquestres syphilitiques a souvent l'apparence vermoulue, tandis que les séquestres tuberculeux sont plutôt lisses et polis.

Le syphilome cranien peut s'infecter et suppurer, comme

1. Hobbs et Broustet. Ostéite syphilitique da crâne. Perforation. Pachyméningite spécifique. *Journal de médecine de Bordeaux*, 1896, p. 358.

cela est arrivé chez la malade que vous avez vue au début de cette séance. Tantôt l'abcès fait saillie sous le cuir chevelu, tantôt il fuse entre le crâne et la dure-mère, et la communication de ces deux nappes purulentes forme l'abcès en bouton de chemise. Les séquestres entretiennent la suppuration, qui est très abondante et fétide.

Les méninges et le cerveau peuvent participer au processus syphilitique; parfois la dure-mère est le siège d'une infiltration gommeuse. La pachyméningite granuleuse et végétante est souvent signalée; tel était le cas de notre malade; on pratiqua le grattage de la dure-mère qui était couverte de granulations. Dans l'observation de MM. Hobbs et Broustet, la dure-mère considérablement épaissie était complètement transformée en tissu fibreux bien organisé, composé de grosses fibres parallèles colorées en rose par l'éosine. Au milieu de ces fibres étaient trois ou quatre amas de cellules embryonnaires très fortement colorées par l'hématéine. Ces amas étaient des nodules gommeux syphilitiques.

Sur une des pièces du musée Saint-Louis, on voit à la surface de la dure-mère mise à nu par la chute d'un séquestre, une éruption en forme de syphilide circinée. Mauriac cite des cas analogues[1]. C'est vraiment remarquable de voir la syphilis cranienne ne pas abdiquer ses droits à la forme circinée, qu'il s'agisse de la peau, de l'os ou de la dure-mère.

Des abcès cérébraux, des foyers d'encéphalite avec symphyse cérébro-méningée sont signalés dans plusieurs observations.

La cicatrisation des lésions osseuses se fait de la façon suivante : si la nécrose n'a détruit que la table externe de l'os, en respectant la table interne, la réparation laisse une simple dépression. Mais si une nécrose assez étendue a détruit l'os dans toute son épaisseur, voici, d'après Virchow cité par Galtier-Boissière, comment le travail s'accomplit : la cicatrice est due à l'union intime de toutes les couches superposées : peau, parties molles, os et dure-mère. Le

1. Mauriac. *Syphilis tertiaire*. Paris, 1890, p. 394.

centre est constitué par une masse calleuse, blanchâtre, peu vasculaire, qui, en amenant la rétraction, produit l'affaissement de la voûte. Au pourtour, il existe de l'hyperostose avec production ou non d'ostéophytes toujours peu développés et peu nombreux.

Je dois vous parler un instant des lésions craniennes de la syphilis héréditaire. Je n'ai pas à m'occuper ici de syphilis héréditaire infantile précoce, mais je dois vous dire quelques mots des lésions de syphilis héréditaire qu'on peut observer dans la seconde enfance ou à l'âge adulte. Les unes sont la conséquence des déformations qui commencent à évoluer peu de temps après la naissance et qui aboutissent au crâne natiforme, au front à bosselure latérale, au front en carène, au front olympien (Fournier). Les autres surviennent comme première manifestation de la syphilis, à un âge plus ou moins avancé de la vie, et elles se traduisent par des lésions d'ostéite gommeuse avec raréfactions et hyperostoses osseuses analogues aux lésions que je vous ai signalées dans le cours de cette étude.

Telles sont les lésions de la syphilis cranienne ; nous pouvons résumer, en quelques lignes, ses traits principaux : à moins qu'un traitement bien dirigé l'arrête à temps, la syphilis de la voûte du crâne a une tendance à ronger et à perforer une partie de cette voûte; c'est un type de syphilis régionale et invétérée. Les lésions prédominent, tantôt à l'extérieur, tantôt à l'intérieur du crâne; mais que ces lésions soient petites ou grandes, on trouve presque toujours, côte à côte, un double processus qui aboutit d'une part à la résorption et à la destruction de l'os, et d'autre part à l'hyperostose et à l'éburnation de parties osseuses voisines. Le début du syphilome cranien se fait par des bourgeons gommeux ou par des nappes gommeuses qui prennent naissance dans la couche du périoste qui avoisine la table externe de l'os ou dans la couche de la dure-mère qui avoisine sa table interne. Parfois aussi le syphilome commence par la peau et se propage ensuite à l'os. Quant aux perforations, elles se font par différents mécanismes : tantôt les bourgeons gommeux perforent l'os de part en

PLANCHE I

CRANE SYPHILITIQUE DU MUSÉE DUPUYTREN

(N° 593, NOUVEAU)

PLANCHE II

CRANE SYPHILITIQUE DU MUSÉE DUPUYTREN

(N° 339, A)

PLANCHE III

CRANE SYPHILITIQUE DU MUSÉE DUPUYTREN

(N° 339)

PLANCHE IV

CRANE SYPHILITIQUE DU MUSÉE DU VAL-DE-GRACE

(DAB, N° 3)

PLANCHE V

CRANE SYPHILITIQUE DE LA COLLECTION DU Pr FOURNIER

part; tantôt deux foyers gommeux partis, l'un de la table interne, l'autre de la table externe, se rencontrent et établissent la perforation. Dans bien des cas, que le foyer d'ostéite soit circiné ou non, un certain nombre de bourgeons gommeux isolent un fragment osseux; cet os isolé forme un séquestre ou plusieurs séquestres, et il en résulte une perte de substance plus ou moins considérable. Les méninges et le cerveau peuvent participer au processus syphilitique.

Ces notions anatomo-pathologiques étant posées, nous consacrerons notre prochaine leçon à l'exposé clinique de la syphilis nécrosante et perforante du crâne.

le syphilome ramolli finit par s'ouvrir, et, à travers l'ouverture, s'écoule une matière mal liée ou un liquide purulent. Alors se produit une ulcération ovalaire ou circulaire qui prend les caractères de l'ulcération tertiaire, à bords taillés à pic, à fond sanieux, à sécrétion purulente. Les bords sont parfois limités par des productions osseuses indurées. Le fond de l'ulcération est comblé par l'os qui est atteint d'ostéite ou de nécrose, et qu'on peut facilement explorer au stylet.

Certaines ulcérations sont plus petites qu'une pièce de 50 centimes ou plus grandes qu'une pièce de 5 francs. Il n'est pas rare de voir dans la même région du crâne ou dans des régions voisines, deux ou plusieurs ostéosyphilomes ulcérés. Ainsi dans la thèse de M. Galtier-Boissière est rapportée l'observation d'un malade qui eut à la partie gauche du front un ostéosyphilome ulcéré de la dimension d'un œuf de pigeon. Deux ans après (la première ulcération n'étant pas encore guérie), apparut à la partie droite du front un ostéosyphilome qui s'ulcéra. Le tout accompagné d'une céphalalgie terrible. Plus tard un autre ostéosyphilome se déclara à la partie médiane du front. Enfin au-dessus de l'orbite droit et de l'orbite gauche (toutes les autres plaies étant en pleine suppuration) survinrent deux ostéosyphilomes ulcérés et perforés au fond desquels on voyait battre le cerveau. Sous l'influence d'un traitement mixte toutes ces lésions furent successivement modifiées.

Dans son processus de destruction, la nécrose se limite parfois à la table externe de l'os qui s'élimine par exfoliation, la table interne formant un rempart, ou bien l'os est nécrosé dans toute son épaisseur, et il en résulte un séquestre tantôt mobile, tantôt enclavé dans un tissu osseux périphérique exubérant. Quand le séquestre s'élimine spontanément, ou quand il est extrait par l'opérateur, il laisse à nu la dure-mère atteinte de pachyméningite, et on voit battre le cerveau au fond de la plaie, ainsi que vous l'avez constaté chez notre malade.

Je viens de dire, il y a un instant, que l'ostéosyphilome gommeux péricranien débute par une petite tumeur dou-

loureuse à marche lente. C'est vrai, mais il ne faudrait pas confondre cette redoutable lésion tertiaire avec les tumeurs douloureuses de périostose secondaire qui, elles, sont sans gravité. Certains syphilitiques sont atteints, à titre d'accidents précoces ou secondaires, de périostites au crâne, au tibia, à la clavicule, etc. Le crâne est une de leurs régions de prédilection; ces périostites ont pour caractère d'être circonscrites et très douloureuses; parfois une simple pression, un simple attouchement suffit pour arracher au patient un cri de douleur. Tantôt les plaques de périostite sont peu saillantes, tantôt elles forment des nodosités très dures de la dimension d'une pièce de 0 fr. 50 ou de 1 franc (périostoses). Je vous en ai montré des exemples. Ces nodosités sont facilement résolutives, elles cèdent en une ou deux semaines à un traitement approprié[1]. Vous voyez donc qu'elles diffèrent à bien des points de vue de l'ostéosyphilome tertiaire gommeux.

Je ne me suis occupé jusqu'ici que de l'ostéosyphilome à localisation péricranienne, et nous avons vu que pendant les premiers mois de son évolution il se révèle à nous par deux signes cardinaux, la douleur et la tumeur. Mais l'un de ces signes fait défaut quand le syphilome est endocranien, c'est-à-dire quand il prend naissance dans la profondeur de l'os; ici il n'y a pas de tumeur extérieure, ou, si elle se produit, c'est à la longue, lorsque la lésion a progressé de la profondeur à la surface du crâne. Donc, au cas de syphilome endocranien, pas de saillie, pas de bosse qui puisse orienter le diagnostic, on n'est renseigné que par un seul symptôme, et ce symptôme, c'est la douleur.

Un malade vient vous demander conseil, il se plaint depuis plusieurs semaines d'une céphalalgie qui va en augmentant; toute la tête est lourde et endolorie, néanmoins la douleur domine à certains endroits, au front ou ailleurs. La percussion du crâne méthodiquement pratiquée met en évidence la région la plus douloureuse, mais l'examen le plus minu-

1. Fournier. *Leçons sur la syphilis*, 1873, p. 681. — Mauriac. *Syphilis tertiaire*, 1890, p. 364.

tieux ne permet de découvrir aucune tuméfaction. Détail important : les douleurs sont beaucoup plus vives la nuit; elles empêchent tout sommeil malgré les médicaments qui ont été prescrits; sulfonal, véronal, antipyrine, pyramidon, injections de morphine ont été administrés en pure perte. Votre enquête vous permet d'affirmer qu'il ne s'agit pas là de céphalée brightique. A vos questions, le malade répond qu'il a eu autrefois la syphilis; vous examinez la cavité buccale, et vous trouvez à la face interne des joues une plaque de leucoplasie. Vous voilà renseigné. L'exacerbation nocturne des douleurs et l'échec des médications non spécifiques complètent votre diagnostic, et vous déclarez que le malade est atteint d'une lésion syphilitique cranienne ou intracranienne. Toutefois, comme aucun témoin de lésion intracranienne cérébrale ou méningée n'a encore fait son apparition, il se peut bien que, pour le moment, la lésion soit encore cantonnée à la substance osseuse. Quoi qu'il en soit, vous pratiquez tous les jours une injection de un centigramme de biiodure d'hydrargyre. Dès la sixième ou huitième injection, quelquefois plus vite, une détente se produit, la céphalalgie disparaît, le patient retrouve le sommeil, et le succès de votre médication témoigne de la justesse de votre diagnostic et vous engage à persévérer dans le traitement.

J'ai la conviction que bon nombre de céphalées syphilitiques tertiaires viennent d'un ostéosyphilome endocranien qui ne se traduit pour le moment que par la douleur et qui ne s'est encore démasqué ni par des symptômes cérébraux, ni par une saillie péricranienne qui pourra peut-être venir plus tard. Il faut savoir dépister ce syphilome endocranien; au cas échéant il faut du moins y penser, car la médication mercurielle doit être établie sans retard, avant que le malade soit exposé aux graves dangers.

Cependant il ne faudrait pas mettre sur le compte d'un ostéosyphilome endocranien toutes les douleurs de tête qui surviennent chez les syphilitiques aux époques précoces ou tardives de l'infection. Je ne reviens pas sur les périostites douloureuses de la période secondaire dont je parlais il y a

un instant. Je ne cite qu'en passant la céphalée précoce qui accompagne la fièvre et les éruptions secondaires de la peau et des muqueuses. Mais je dois insister sur les lésions intracraniennes dont la céphalalgie et si souvent le signe avant-coureur.

Voyez par exemple les artérites cérébrales syphilitiques qui surviennent aux époques initiales ou reculées de l'infection; que de fois ces artérites s'annoncent avant tout autre symptôme par de cruelles douleurs de tête! Il ne manque pas d'observations concernant des syphilitiques atteints de céphalalgie violente, sans autres signes, et qui brusquement succombent à la rupture d'un anévrisme syphilitique de l'hexagone de Wilis. Il ne manque pas d'observations concernant des syphilitiques atleints de céphalalgie terrible, sans autres signes, et qui sont pris un jour d'hémiplégie consécutive à une artérite oblitérante de la sylvienne. N'oubliez pas que les artérites syphilitiques intracranienues sont parfois la cause de céphalalgie extrêmement vive et cette céphalalgie peut être le signe précurseur de la catastrophe qui se prépare.

Voyez encore les lésions gommeuses et scléro-gommeuses des méninges et du cerveau. Ici aussi la céphalée peut apparaître comme signe prédominant ou tout au moins comme signe associé au syndrome provoqué par la lésion intracranienne et son importance est de premier ordre.

En somme, la céphalée, surtout la céphalée avec paroxysmes et exacerbation nocturne est un signe qui doit toujours préoccuper le syphilitique et son médecin. Souvent elle est accompagnée de signes de grande valeur tels que : vertiges, vomissements, fourmillements des doigts, ébauche de paralysie, ébauche de contracture, etc., mais parfois aussi la céphalée occupe pendant quelque temps une situation prépondérante qui fait pâlir les autres signes. Eh bien, les ostéites gommeuses qui labourent la face profonde du crâne sont capables, elles aussi, de susciter une céphalée tantôt légère, tantôt terrible. Je conviens qu'il est souvent difficile de savoir si cette céphalée est occasionnée par une lésion osseuse de la boîte cranienne ou par des lésions intracra-

niennes telles que l'artérite, ou la méningite scléro-gommeuse. Quoi qu'il en soit, les indications thérapeutiques sont les mêmes, et sans tarder il faut pratiquer des injections mercurielles.

Jusqu'ici notre description n'a visé que l'ostéosyphilome gommeux limité au tissu osseux du crâne sans empiétement sur les méninges ou sur les circonvolutions cérébrales. Nous avons à nous occuper maintenant des cas où l'ostéosyphylome provoque des accidents méningés et cérébraux. Les méninges et le cerveau peuvent être atteints de différentes façons par l'ostéosyphilome cranien; tantôt ces organes sont effleurés, irrités, comprimés par une exostose, par un séquestre ou par un abcès, tantôt ils prennent part eux-mêmes au processus syphilitique sous forme de pachyméningite ou d'encéphalite. Pour simplifier la description, prenons les cas où la lésion se cantonne à l'un des lobes du cerveau.

Commençons par le lobe frontal qui est, du reste, le plus fréquemment atteint. Rationnellement on devrait admettre que les lésions du lobe frontal (quelle que soit la nature de la lésion) suscitent des troubles qui sont en rapport avec les fonctions de ce lobe; ces troubles seraient l'affaiblissement de la mémoire, la déchéance des facultés intellectuelles, etc. Or, la lecture attentive des observations ne confirme pas tout à fait cette hypothèse.

Voici par exemple une observation de M. Fournier[1] concernant un ostéosyphilome avec « méningo-encéphalite de toute la portion frontale droite ». Que nous apprend-t-elle? Une ancienne syphilitique est prise de céphalée et de tuméfaction de l'os frontal gauche. La tumeur acquiert un diamètre de 8 centimètres, elle est ramollie à son centre et dure à la périphérie. La malade est quelque peu déprimée intellectuellement, mais la mémoire et la parole sont intactes. Sous l'influence du traitement mercuriel et ioduré une amélioration très notable se manifeste, quand une

1. Fournier. *Société médicale des hôpitaux*, séance du 28 mars 1880.

PLANCHE VI

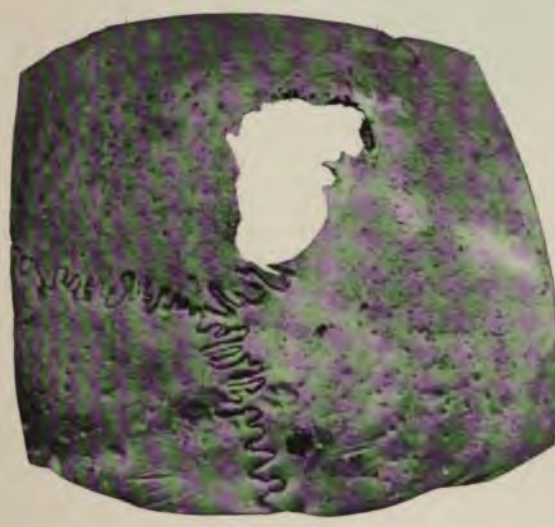



PLANCHE VII

PLANCHE VIII

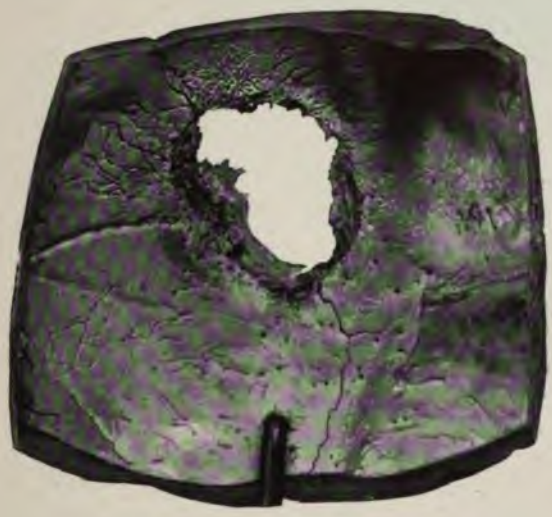

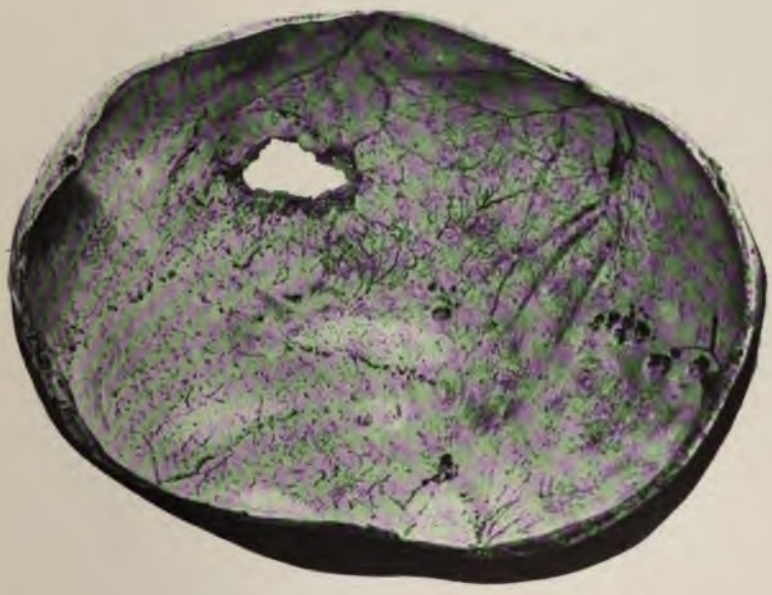

PLANCHE IX

variole hémorragique enlève la malade. A l'autopsie on trouve la fosse latérale antérieure du frontal criblée d'excavations; toute la surface osseuse est vermoulue comme un vieux bois rongé par les vers. La dure-mère correspondante est excessivement épaisse et présente deux plaques d'infiltration gommeuse en nappe, la substance cérébrale adhère fortement aux méninges. Cette « méningo-encéphalite de toute la portion frontale droite » s'est-elle traduite par des troubles spéciaux? nullement; la mémoire et la parole étaient intactes, et quant aux légers troubles intellectuels, ils sont mis par M. Fournier sur le compte de la misère.

Dans d'autres cas de lésions des lobes frontaux, les troubles spéciaux de l'intelligence et de la mémoire font également défaut et ce sont des troubles de motilité qui apparaissent. Ainsi la première observation de la thèse de M. Wallet concerne un homme qui six ans après un chancre syphilitique fut pris d'une violente céphalée frontale. Cette céphalée avec exacerbation nocturne fut pendant une année l'unique symptôme. Alors éclatèrent à quelques semaines de distance trois attaques d'épilepsie. La troisième attaque fut suivie d'une paralysie incomplète du côté gauche. Plus tard apparut une tumeur frontale de la dimension d'un œuf de pigeon; cette tumeur s'ouvrit et donna issue à une quantité de pus. M. Mauclaire opéra le malade et enleva quelques séquestres. L'orifice osseux avait les dimensions d'une pièce de 5 francs et au fond de la plaie on voyait battre le cerveau. On prescrivit des frictions mercurielles et l'iodure de potassium. Tous les accidents cessèrent et l'orifice commença à se combler. Vous voyez que dans cette observation où le lobe frontal a été mis en cause par la lésion syphilitique, les troubles intellectuels pas plus que les troubles de la mémoire et de la parole ne sont signalés, il n'est question que d'épilepsie et de paralysie.

L'observation publiée par M. Verchère mérite également de vous être signalée[1] : une femme qui avait eu déjà des

1. Nécrose syphilitique du frontal. *Annales de dermatologie et de syphiligraphie*, juin 1895.

ostéites gommeuses en différentes régions du corps est prise d'un ostéosyphilome un peu à droite de la ligne médiane du front; un séquestre se forme, et la malade enlève elle-même ce séquestre. Un an plus tard un autre ostéosyphilome apparaît à la région frontale. Quand M. Verchère voit la malade, il constate deux orifices gommeux profonds, dont les bords taillés à pic se confondent avec les os épaissis. L'un de ces orifices est situé vers le sourcil, l'autre confine à la naissance des cheveux. Le fond des orifices est formé par la dure-mère et on perçoit nettement les battements du cerveau. Entre la dure-mère et l'os frontal très épaissi et induré se montre l'extrémité d'un séquestre noir et *embarré*, baignant dans du pus d'odeur repoussante.

Une nuit, la malade est prise d'hémiparésie, avec impossibilité de détacher le talon du lit; le bras pend presque inerte. La craniectomie est décidée et pratiquée par le Dr Verchère. Avec la gouge et le maillet on fait sauter des ponts osseux très durs, ce qui permet de libérer et de retirer un séquestre noir et fétide de la dimension d'une pièce de 5 francs. Dès le lendemain la céphalalgie et la paralysie disparurent et la malade énergiquement traitée s'achemina vers la guérison.

Dans ce cas, comme dans le précédent, c'est le lobe frontal qui a été intéressé, et cependant l'observation ne signale aucun trouble intellectuel, aucun trouble de la mémoire, elle ne signale que des troubles de motilité. L'hémiplégie et l'épilepsie, y compris l'épilepsie jacksonienne, peuvent donc être provoquées par des lésions des lobes frontaux. J'en ai fourni les preuves dans une communication à l'Académie de médecine[1] et dans mes leçons cliniques[2].

Etudions maintenant les symptômes qui apparaissent lorsque le lobe pariétal est en cause. La participation des circonvolutions rolandiques au processus syphilitique détermine, suivant le cas, des contractures, des paralysies et des attaques d'épilepsie jacksonienne du côté opposé à la lésion.

1. Académie de médecine, séance du 22 octobre 1901.
2. *Clinique médicale de l'Hôtel-Dieu*, t. IV, septième leçon.

Nous rentrons là dans les données classiques. La malade qui est l'objet de ces leçons en est un exemple; je vous rappelle que chez elle sont survenues des contractures à la main gauche et une ébauche d'épilepsie partielle au visage. D'autres observations vont nous fournir des symptômes analogues.

Un cas publié par M. Troisier[1] concerne un malade qui avait eu au cuir chevelu des nodosités syphilitiques précoces que le traitement mercuriel fit disparaître rapidement. Plus tard, des accès d'épilepsie jacksonienne éclatèrent au bras droit et au côté droit de la face; la céphalalgie était violente au côté gauche du crâne. Un jour le malade eut une hémiplégie droite sans perte de connaissance ; l'hémiplégie ne dura que vingt minutes et fut accompagnée de quelques troubles de la parole. La céphalalgie gauche était continuelle avec redoublement dans la soirée. Les accès d'hémiplégie se répétèrent plusieurs jours de suite. Le malade fut mis au traitement mercuriel et les accidents cérébraux s'amendèrent et finirent par disparaître. M. Troisier émit l'opinion (qui est également la mienne) que ces accidents cérébraux étaient dus à des exostoses syphilitiques intracraniennes comprimant le lobe pariétal.

M. Lancereaux a publié l'observation suivante[2] : une femme est atteinte à l'os frontal droit d'un ostéosyphilome qui s'ulcère et laisse à nu un séquestre. Bientôt surviennent des attaques convulsives suivies d'hémiplégie au côté gauche du corps. Le front présente trois larges pertes de substance qui laissent échapper un pus épais et fétide. Les attaques convulsives se répètent avec hémiplégie gauche et la malade meurt. A l'autopsie on trouve un séquestre dont le diamètre est de 8 centimètres sur 10. Au-dessous, la dure-mère est ulcérée et perforée. Un foyer de suppuration et de gangrène a détruit les circonvolutions frontale et pariétale ascendantes.

En résumé, vous le voyez, les contractures, l'hémiplégie, l'épilepsie jacksonienne sont les symptômes habituels,

1. Thèse de M. Galtier-Boissière. *Manifestation de la syphilis sur la voûte du crâne*, p. 56.
2. *Annales de dermatologie et de syphiligraphie*, 1886, p. 269.

lorsque des lésions de la région rolandique sont associées à l'ostéosyphilome de l'os pariétal.

Bon nombre de cas échappent à une description méthodique; ces cas concernent les ostéosyphilomes à point de départ externe ou interne qui se disséminent un peu partout, nécrosant la voûte sans la perforer ou ne faisant qu'effleurer les lobes cérébraux : la céphalée, les vertiges, les étourdissements, l'affaiblissement intellectuel, les troubles de la parole, l'amnésie, les vomissements, les contractures, les paralysies, les convulsions épileptiformes se succèdent ou se combinent, conduisant progressivement le malade à la déchéance et à la cachexie.

A quelle époque de l'infection apparaît l'ostéosyphilome? L'ostéosyphilome gommeux du crâne rentre dans le cadre des lésions dites tertiaires. D'une façon générale le tertiarisme éveille l'idée de lésions syphilitiques tardives apparaissant bien des années après l'infection syphilitique. Cela est vrai dans la grande majorité des cas, l'accident tertiaire est un accident qui survient cinq ans, dix ans, vingt ans, trente ans, et plus même, après le chancre. Mais cette règle est loin d'être absolue, elle comporte de nombreuses exceptions. Bon nombre de lésions qualifiées de tertiaires peuvent apparaître dès la première année de l'infection syphilitique; c'est une des formes de la syphilis dite maligne qui peut engendrer prématurément des gommes et des lésions phagédéniques; telles sont encore les artérites cérébrales qui dès la première année peuvent aboutir soit à un anévrisme mortel soit à l'oblitération d'une artère avec toutes ses conséquences.

La syphilis nécrosante et perforante du crâne, qui fait l'objet de ces leçons, est, elle aussi, une manifestation essentiellement tertiaire et à longue échéance; elle peut cependant se produire d'une façon précoce, dès la première ou dès la seconde année de l'infection. L'observation suivante qui m'a été donnée par MM. Critzman et Nattan-Larrier en est la preuve : un homme de quarante-cinq ans est atteint en janvier 1901 d'un chancre syphilitique de la langue,

suivi de roséole typique. En février survient une iritis syphilitique. En avril, des syphilides papulo-végétantes se déclarent au scrotum et bientôt après on constate une épididymite. Les injections de benzoate de mercure ont raison de ces accidents. En mai, la face et le cou sont envahis par une éruption confluente de syphilides papulo-squameuses. Bien que le traitement ait été continué, le malade s'aperçoit, en avril 1902, c'est-à-dire quatorze mois après le chancre, d'une tuméfaction à la région pariétale droite. Il part pour le Portugal et cesse tout traitement. La tumeur se ramollit, s'ulcère, et il en sort une substance comparable à du mastic. Au retour à Paris, on constate une ulcération profonde et suppurante. L'exploration au stylet permet de s'assurer que l'os est dénudé et une lamelle osseuse se détache. Malgré un traitement par l'huile grise, la nécrose continue et on enlève plusieurs petits séquestres. En janvier 1903 la table interne de l'os se nécrose à son tour et un gros séquestre se forme. Le malade est terrorisé et réclame une intervention chirurgicale. Le 26 février M. Legueu enlève à la gouge un séquestre de la dimension d'une pièce de 2 francs. Après l'opération, la perte de substance a le diamètre d'une pièce de 5 francs. Sous l'influence d'injections journalières de 4 centigrammes de biiodure d'hydrargyre, le processus nécrosant s'arrête et une cicatrice se forme au-dessus de la dure-mère. En résumé, il s'agit ici de syphilis maligne, la lésion nécrosante et perforante de la voûte cranienne ayant débuté quatorze mois après le chancre.

Dans un cas de Vedrennes[1], l'apparition de l'ostéosyphilome est encore beaucoup plus précoce, puisqu'elle se fait un mois et demi après le chancre. Sur le front, apparaît un abcès symptomatique d'une nécrose du frontal; la céphalalgie est violente, une ulcération se creuse et, sept mois après, on extrait des séquestres venus de la table externe de l'os. L'année suivante, douze mois après le début des accidents, il y a un commencement d'aphasie, avec parésie des membres du côté droit, délire et convulsions. Le malade

1. Vedrennes. *Archives générales de médecine*, 1853, p. 268.

est sans connaissance, la respiration est saccadée, le pouls est à 140, les membres sont dans la résolution, on n'a plus d'espoir que dans la trépanation. On applique le trépan au centre de la nécrose, qui occupe le milieu du front en empiétant sur la gauche. A peine le disque osseux est-il enlevé que le patient revient à lui et répond aux questions qu'on lui adresse. C'est une vraie résurrection. Les jours suivants, on dut extraire plusieurs séquestres. Le malade eut la vie sauve, son intelligence resta en apparence intacte, car il pouvait jouer aux échecs, mais il resta aphasique et paralysé du côté droit.

Arrivons au diagnostic de l'ostéosyphilome gommeux du crâne. Ainsi que je vous le disais, deux cas peuvent se présenter. Dans le premier cas, l'ostéosyphilome se développe à la profondeur de la voûte cranienne et il échappe alors à tout contrôle puisqu'il ne se traduit extérieurement par aucune saillie. En pareille circonstance la pesanteur de tête, la céphalalgie qui va sans cesse augmentant, les paroxysmes douloureux de la nuit, la localisation d'une douleur plus vive provoquée par la percussion en un point du crâne, sont autant de signes qui ont une grande valeur quand ils existent chez un ancien syphilitique ou chez un syphilitique actuellement en proie à d'autres manifestations de la vérole; ils permettent presque d'affirmer l'existence de l'ostéosyphilome profond, ils permettent du moins de le soupçonner, et c'est une raison suffisante pour administrer sans retard les injections mercurielles.

Passons au diagnostic différentiel de l'ostéosyphilome gommeux quand il fait saillie à la surface du crâne. Les kystes sébacés et les lipomes ont si peu de caractères communs avec l'ostéosyphilome de la voûte cranienne que je ne crois pas utile d'insister sur ce diagnostic différentiel. Mais nous devons porter notre attention sur le diagnostic de l'ostéosyphilome avec l'ostéotuberculome du crâne, et à ce sujet je vais entrer dans quelques détails.

L'ostéotuberculome du crâne s'annonce par une douleur plus ou moins vive en un point de la surface cranienne; la

fièvre est nulle, la céphalalgie est parfois très violente et peut augmenter la nuit sous forme de paroxysmes. Après quelques semaines apparaît une tuméfaction qui acquiert rapidement la dimension d'une noisette, d'une noix ou d'un œuf. Cette tumeur se ramollit à son centre, elle devient de plus en plus fluctuante et un abcès se forme. L'abcès s'ouvre spontanément ou bien il est ouvert par le chirurgien ; le pus qui en sort est mal lié, grumeleux et parfois fétide. Les fongosités ne sont pas rares. L'exploration au stylet démontre que l'os sous-jacent est dénudé et atteint d'ostéite ou de nécrose. Un séquestre se forme grâce à un sillon d'élimination qui s'établit entre le mort et le vif. La chute du séquestre ou son ablation chirurgicale met à nu la dure-mère qui est épaissie et couverte de fongosités tuberculeuses (pachyméningite tuberculeuse). Dans un cas cité par Poulet on voyait un gros tubercule au cerveau. Le séquestre tuberculeux est lisse, et il comprend habituellement toute l'épaisseur de l'os; « sa structure est celle des séquestres tuberculeux, il est raréfié et les alvéoles agrandis sont remplis de matière caséeuse » (Poulet).

Au point de vue anatomo-pathologique, un crâne tuberculeux diffère beaucoup d'un crâne syphilitique. Il est facile de s'en convaincre en comparant les crânes syphilitiques représentés plus haut et les deux crânes tuberculeux dont la reproduction est à la page suivante. Ces deux crânes que j'ai fait photographier font partie de la belle collection du Val-de-Grâce ; ils ont été déjà reproduits dans le travail de M. Poulet[1]. Le crâne syphilitique est plus ou moins rocailleux, le crâne tuberculeux est lisse et uni. Les perforations des crânes tuberculeux présentent souvent cette particularité que la perte de substance est plus accentuée à la table interne qu'à la table externe, aussi le bord est-il taillé en biseau. Autour de la perforation tuberculeuse l'os reste lisse, on ne voit ni ostéite raréfiante, ni bourrelets éburnés, ni ostéophytes comme dans les crânes syphilitiques[2].

1. Poulet. Note sur les ostéites tuberculeuses et syphilitiques de la voûte cranienne. *Bulletin de la Société de chirurgie*, 1884, p. 620.
2. Gangolphe. *Lyon médical*, 1887.

PLANCHE VI

CRANE TUBERCULEUX — MUSÉE DU VAL-DE-GRACE. DAD. N° 24

PLANCHE VII

CRANE TUBERCULEUX — MUSÉE DU VAL-DE-GRACE. DAD. N° 23

Ces deux crânes, photographiés par leur face externe, représentent des perforations tuberculeuses avec large perte de substance. Autour des perforations et partout ailleurs sur la boîte cranienne, les os restent aussi lisses que sur un crâne normal. On n'y voit ni les rugosités, ni les saillies, ni les bourrelets éburnés des crânes syphilitiques.

PLANCHES VIII ET IX

Ces planches représentent les crânes précédents photographiés par leur face interne. On y voit que la perte de substance est plus accentuée à la table interne qu'à la table externe.

Toutes les considérations que je viens de développer peuvent servir au diagnostic anatomique quand on a la pièce en mains. Mais comment arriver au diagnostic clinique quand on est en face d'un malade qui porte au crâne une tumeur ulcérée et purulente avec ostéite, nécrose et séquestre; la lésion est-elle syphilitique ou est-elle tuberculeuse?

La céphalée avec exacerbation nocturne se voit dans les deux cas, elle n'est donc pas un signe distinctif; une malade opérée par M. Segond d'un ostéotuberculome de la voûte cranienne, éprouvait surtout la nuit des douleurs atroces qui empêchaient tout sommeil[1]. La tuberculose pulmonaire est un indice en faveur de l'ostéotuberculome, mais cette tuberculose pulmonaire fait défaut dans la plupart des observations. On inclinera vers l'ostéosyphilome, si le sujet, syphilitique avéré, a présenté récemment d'autres manifestations syphilitiques. Le pus grumeleux et les fongosités plaident en faveur de la lésion tuberculeuse. Mais en réalité, dans les cas douteux et difficiles c'est aux recherches de laboratoire qu'on doit s'adresser; il faut rechercher le bacille de Koch et pratiquer des inoculations au cobaye. D'autre part les injections de biiodure d'hydrargyre jugeront assez vite le diagnostic, car si la lésion est syphilitique il est presque certain qu'une réelle amélioration ne se fera pas attendre.

L'ostéosyphilome cranien ne sera pas confondu avec l'ostéomyélite des os de la voûte du crâne. L'ostéomyélite atteint surtout les jeunes sujets; elle est accompagnée d'une forte fièvre avec température à 39 et 40 degrés; sa marche est très rapide; en quelques jours la peau rougit et s'ulcère, la plaie suppure et l'os est vite atteint de nécrose. Ce processus fébrile qui peut conduire rapidement au délire et au coma diffère totalement de l'évolution de l'ostéosyphilome.

Il est une maladie qui n'est pas sans analogie avec l'ostéosyphilome cranien, c'est le kyste hydatique des os du crâne. Keate rapporte l'observation[2] d'une jeune fille de dix-

1. Soulé. Tuberculose des os de la voûte cranienne. *Thèse* de Paris, 1901. Observation I.

2. Observation rapportée dans le travail de M. Dévé, *Des récidives hydatiques post-opératoires*, Rouen, 1906.

huit ans, qui portait sur le front une tumeur qui avait acquis le volume d'une petite orange; l'opération fut pratiquée et permit de découvrir une hydatide; la cavité osseuse vidée présentait de toutes parts une surface raboteuse; la jeune fille finit par guérir.

Les cas de ce genre sont rares chez nous, ils sont plus fréquents en d'autres pays, notamment dans la République Argentine. L'hydatide se développe soit dans le sinus frontal, soit entre la dure-mère et les os temporal et pariétal, ou en d'autres points de la voûte du crâne. Dans son développement, le kyste hydatique retentit sur les os du crâne et sur le cerveau.

L'os qui est en rapport avec le kyste est rugueux, aminci, privé de sa table interne, réduit à un feuillet rappelant le parchemin; Vegas et Cranwell y ont même constaté de petites perforations[1]. On a également signalé des proéminences osseuses. Dans le cas d'Antoniu[2], le pariétal droit, à l'insertion de la tumeur kystique, présentait une forte crête de forme circulaire; à l'intérieur de la circonférence, il y avait des saillies osseuses comme des petites stalactites, et, entre ces saillies, l'os était réduit à la table externe. L'hémisphère cérébral droit était tassé, déformé, et présentait, au niveau de la scissure de Rolando, une dépression produite par la compression de la tumeur; les circonvolutions cérébrales étaient élargies et aplaties, mais la substance cérébrale n'était ramollie en aucun point.

Quels sont les symptômes de ces kystes hydatiques craniens et comment peut-on les différencier de l'ostéosyphilome? Après une période latente, parfois assez longue, la maladie s'annonce par quelques symptômes peu caractéristiques, tels que la céphalée, inappétence, amaigrissement; puis surviennent une déformation cranienne et des symptômes d'origine cérébrale. La saillie qui se fait à la région frontale, ou pariétale, ou ailleurs, indique qu'une lésion cra-

1. Vegas y Cranwell. *Los quistos hidáticos en la República Argentina.* Buenos Ayres, 1901.

2. Antoniu. Les kystes hydatiques des os du crâne. *La Presse médicale*, 28 juin 1905.

nienne ou intracranienne est en voie d'évolution, mais elle ne nous renseigne pas sur la nature de la tumeur. Les symptômes d'origine cérébrale, tels que contractures, paralysie, convulsions épileptiformes, prouvent que le cerveau est en cause, mais ils ne nous renseignent pas davantage sur la nature de la lésion. Muni de ces renseignements, insuffisants, le diagnostic de kyste hydatique cranien est très difficile, car les mêmes symptômes peuvent exister également au cas d'ostéosyphilome. Je ne vois donc que deux moyens d'arriver au diagnostic : le premier, c'est de pratiquer des injections de biiodure d'hydrargyre, qui, au cas de syphilis, vont déterminer une rapide amélioration qui révélera la nature du mal; le second moyen, c'est l'exploration chirurgicale, qui, pratiquée à temps, au cas d'hydatide, peut donner un résultat favorable.

Je n'en ai pas encore fini avec le diagnostic différentiel de l'ostéosyphilome cranien. Il y a une autre maladie qui, à l'instar de l'ostéosyphilome, peut se traduire par une tumeur et par une perforation du crâne, je veux parler du fongus de la dure-mère. Quelle que soit la dénomination qu'on adopte, fongus ou néoplasme perforant des os du crâne (Pousson), il s'agit en somme de cancer, au sens clinique du mot. Le cancer prend naissance le plus souvent dans la dure-mère; l'os correspondant à la tumeur se résorbe lentement, s'amincit au point d'être réduit à une simple lame et finit par se perforer.

Lorsque l'os est perforé, « le fongus soulève la peau sous forme d'une tumeur arrondie ou bosselée, d'abord assez dure, et qui se ramollit plus tard » (Delagenière). Dans la suite, la paroi cutanée s'ulcère et se perfore à son tour, et la tumeur s'étale au dehors comme un champignon. A ce moment, le diagnostic n'offre aucune difficulté, mais à une phase moins avancée, alors que la tumeur est recouverte par les téguments, le diagnostic est plus délicat et on pourrait penser, à la rigueur, à un ostéosyphilome, d'autant plus que des symptômes analogues, tels que céphalalgie, vertiges, vomissements, etc., peuvent exister de part et d'autre. Au cas d'hésitation le traitement mercuriel lèverait les doutes.

Les planches ci-jointes représentent la destruction des os du crâne consécutive au fongus.

Occupons-nous maintenant du traitement de l'ostéosyphilome cranien. Ce traitement est essentiellement médical, cependant l'intervention chirurgicale est parfois nécessaire. Règle générale, que la lésion soit petite ou grande, limitée ou étendue, avec ou sans perte de substance osseuse, avec ou sans complication méningée et cérébrale, ce qui s'impose, c'est le traitement mercuriel. Depuis des années je ne donne pour ainsi dire plus l'iodure de potassium ; je ne dis pas qu'en quelques circonstances il ne puisse rendre des services, mais si je l'ai à peu près délaissé, c'est que le mercure m'a paru être le médicament suffisant et souverain.

En fait de préparations mercurielles je donne sans hésitation la préférence aux injections de biiodure d'hydrargyre en solution aqueuse[1]. Pendant des années, j'ai fait usage des

1. Sur ma demande, M. Michel a eu l'extrême obligeance de me donner la formule et le mode de préparation de la solution aqueuse :

Le biiodure de mercure, sel contenant 44,10 p. 100 de mercure, est presque insoluble dans l'eau, qui n'en dissout guère que 4 centigrammes par litre à la température ordinaire.

C'est pour le rendre soluble qu'on l'associe aux iodures alcalins (potassium ou sodium) ; avec l'iodure de sodium il forme un iodomercurate de sodium très soluble dans l'eau : 227 grammes de biiodure de mercure s'unissent ainsi à 150 grammes d'iodure de sodium. Mais, dans la pratique, il n'est pas nécessaire de respecter ces proportions théoriques difficiles à retenir ; il suffit d'associer le biiodure à poids égal d'iodure de sodium pur et sec. Dès lors la solution injectable la plus usitée sera prescrite comme suit :

Biiodure de mercure	0 gr. 50
Iodure de sodium pur et sec	0 gr. 50
Eau distillée	50 gr. »

Chaque centimètre cube de cette solution renferme 1 centigramme de biiodure de mercure.

On peut dans certains cas avoir besoin de solutions plus concentrées contenant 2, 3, 4 et 5 centigrammes et même plus de biiodure, et prescrire par exemple :

Biiodure d'hydrargyre	0 gr. 30
Iodure de sodium	0 gr. 30
Eau distillée	10 gr. »

Chaque centimètre cube contient 3 centigrammes de biiodure.

La préparation de ces solutions s'effectue très facilement ; il suffit de mettre les deux sels en présence d'une petite quantité d'eau pour voir le biiodure (rouge) disparaître en fournissant une solution presque incolore.

PLANCHE X

CRANE PHOTOGRAPHIÉ PAR SA FACE INTERNE

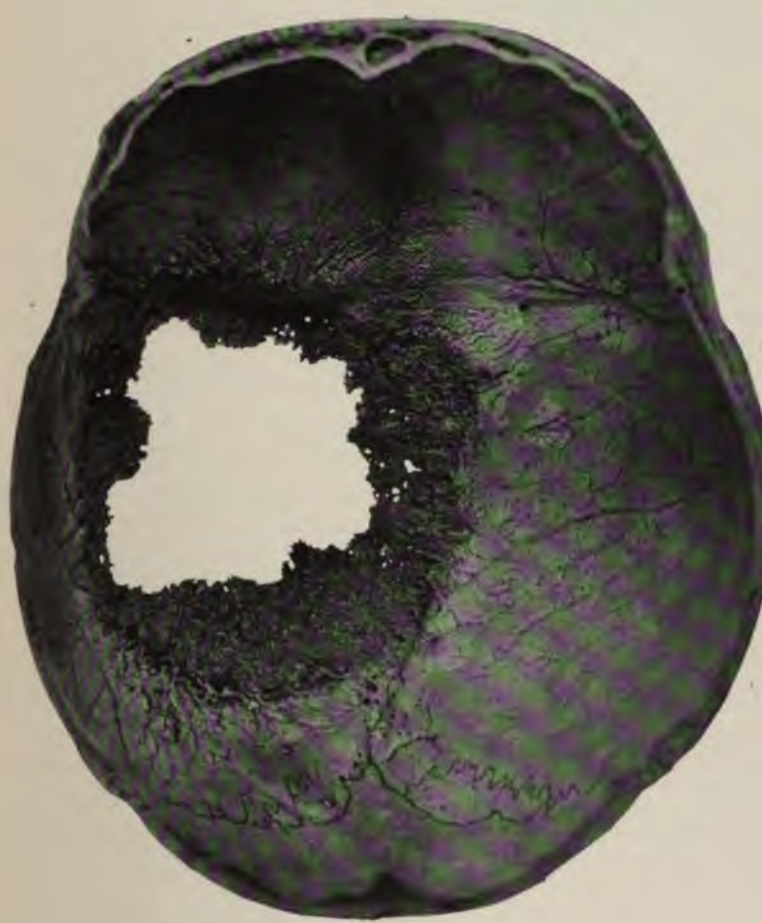

CRANE DU MUSÉE DUPUYTREN (N° 308)

Vaste perforation du pariétal droit consécutive à une tumeur intracranienne. Sur les bords est une large zone d ostéite raréfiante avec une quantité de petites perforations.

PLANCHE XI

CRANE PHOTOGRAPHIÉ PAR SA FACE EXTERNE

CRANE DU MUSÉE DUPUYTREN (N° 304)

Vaste perforation du coronal dans une étendue de cinq centimètres, consécutive à une fongue de la dure-mère.

injections de biiodure d'hydrargyre en solution huileuse d'après la formule préconisée par Panas. La solution aqueuse me paraît bien préférable, car elle n'est presque pas douloureuse et elle laisse après elle moins d'induration des tissus. Il n'est pas nécessaire que l'injection soit intra-musculaire; il suffit qu'elle soit profonde; pour cela, on fait un pli à la peau et on introduit l'aiguille perpendiculairement et profondément; on choisit de préférence les régions lombaire ou fessière. On a des ampoules contenant chacune la dose prescrite, on tâte la susceptibilité du malade, un jour ou deux, avec une injection de 5 milligrammes, puis on injecte tons les jours 1 centigramme ou 1 centigr. 1/2 pendant une douzaine de jours. La dose journalière de 1 centigramme est souvent suffisante, il est rare qu'il faille dépasser la dose de 2 centigrammes. On a soin de surveiller les gencives.

Après une douzaine d'injections on arrête le traitement pendant huit ou dix jours, puis on recommence une nouvelle série, et ainsi de suite, en espaçant de plus en plus les périodes de repos. Si l'ostéosyphilome est à une période encore peu avancée de son évolution, si l'os n'est pas nécrosé dans toute son épaisseur, si la lésion ne consiste qu'en une ulcération gommeuse avec ostéite superficielle, la suppuration se tarit, l'ulcération se comble et la guérison survient sans autres incidents, sans avoir recours à la chirurgie.

Mais si la lésion osseuse est déjà profonde, si un fragment d'os est nécrosé, si un séquestre est formé ou en voie de formation, si le séquestre déjà formé tarde à s'éliminer spontanément, si la suppuration fait nappe entre le crâne et la dure-mère, il est essentiel de faire appel à l'intervention chirurgicale.

Peut-être dira-t-on qu'avant de recourir à une opération on peut encore attendre et tenter la guérison par le seul traitement médical. Tel n'est pas mon avis. A mon sens, dans les cas auxquels je viens de faire allusion en dernier lieu, traitement médical et traitement chirurgical doivent marcher de pair et voici pourquoi. Vous n'avez pas oublié que dans quelques circonstances le séquestre osseux est im-

mobilisé par des ostéophytes et par des ponts osseux et résistants, si bien que lorsque le chirurgien veut dégager le séquestre qui est enclavé dans ces ostéophytes, il doit parfois faire usage de la gouge et du maillet. Eh bien, pareil séquestre embarré pourrait résister indéfiniment au traitement médical; attendre pour recourir à l'intervention chirurgicale serait perdre un temps précieux.

Je pense donc que dans tous les cas d'ostéosyphilome cranien ulcéré le médecin doit faire appel au chirurgien pour savoir quel est l'état exact de l'os sous-jacent. Le chirurgien doit sans tarder pratiquer une exploration complète afin de se renseigner sur la présence possible d'un séquestre. Le séquestre entretient la suppuration, il s'oppose au travail de cicatrisation, il favorise les complications intracraniennes, il faut donc l'enlever sans attendre; le traitement mercuriel agira d'autant mieux que le séquestre aura été enlevé.

Dans quelques observations, la dure-mère, sous-jacente à la lésion, a été trouvée épaisse et granuleuse, parfois même végétante. Plusieurs fois le chirurgien a pratiqué le grattage de la méninge. Bien que cette petite opération soit assez anodine, elle ne paraît pas nécessaire, la pachyméningite s'amendera, elle aussi, sous l'action du traitement mercuriel; je vous rappelle qu'elle a rapidement cédé chez notre malade après les injections de biiodure, tandis qu'elle n'avait été nullement enrayée par le grattage qui avait été pratiqué un mois avant.

Le traitement médical et le traitement chirurgical bien combinés donnent des résultats vraiment remarquables même dans des circonstances extrêmement graves. Aux cas de MM. Mauclaire, Verchère, Legueu, que je vous ai cités au cours de cette étude, je joins cette autre observation[1]: Une tumeur de la région frontale droite apparaît chez une ancienne syphilitique; quelques mois plus tard la tumeur s'ulcère, et ce n'est qu'un an après que la malade entre dans le service de M. Besnier. On constate au côté droit du front une vaste ulcération de 5 centimètres de diamètre; le centre

1. Siredey. Société anatomique, séance du 18 novembre 1881.

est occupé par l'os nécrosé teinté en noir; la suppuration est très abondante et fétide. L'os nécrosé est légèrement mobile. Un sillon d'élimination s'accentue progressivement, mais sans que le séquestre devienne manifestement libre. Plus tard on peut imprimer au séquestre quelques mouvements; de plus, le stylet démontre la présence d'un autre séquestre en haut et en arrière du premier. L'opération est pratiquée par M. Richelot, les séquestres sont enlevés avec une spatule qui fait levier et avec un davier résistant; on décolle les adhérences. La plaie mesure 10 centimètres de long sur 8 centimètres de large. La dure-mère mise à nu est couverte de bourgeons. Les suites de l'opération furent excellentes, et le traitement antisyphilitique fit le reste.

A propos du traitement il est un dernier point sur lequel je désire insister. Je vous ai dit combien il est essentiel de commencer le traitement mercuriel le plus vite possible, mais il est également essentiel de continuer ce traitement, avec les intervalles voulus, même quand la guérison de la lésion cranienne paraît avoir été obtenue. N'oublions pas, en effet, qu'outre la lésion syphilitique qui est visible et tangible, le crâne syphilitique est assez fréquemment le siège de lésions profondes qui échappent à tout contrôle et qui peuvent évoluer à bas bruit. En un mot, méfions-nous, car la syphilis cranienne ne demande qu'à étendre ses ravages sur la région qu'elle a choisie.

TROISIÈME LEÇON

GANGRÈNE FOUDROYANTE DE LA VERGE

(ÉTUDE CLINIQUE ET BACTÉRIOLOGIQUE)

Messieurs,

Le mardi matin 7 novembre, on nous présentait un jeune homme de vingt-cinq ans qui était entré la veille dans notre service de clinique, salle Saint-Christophe. D'emblée, le diagnostic s'imposait; ce garçon était atteint de gangrène de la verge.

Cette gangrène répandait autour du lit une horrible puanteur. La verge œdématiée et tuméfiée avait l'aspect d'un énorme boudin; elle était violacée à sa racine et noire comme du charbon dans ses deux tiers antérieurs. Sur la face dorsale on voyait quelques phlyctènes d'où s'échappait un liquide rougeâtre et fétide, le prépuce volumineux et débordant avait la forme d'un battant de cloche. Le gland était caché et comme enchâssé dans le prépuce sphacélé. On ne percevait aucune crépitation, il ne s'agissait donc pas de gangrène gazeuse, j'insiste sur ce fait. Il n'y avait ni hémorragie, ni écoulement purulent. L'urine s'écoulait librement mais imprégnait les tissus mortifiés. Les bourses rouges et œdématiées n'étaient pas gangrenées. Les ganglions inguinaux étaient volumineux et mobiles, mais non douloureux.

PLANCHE XII

GANGRÈNE FOUDROYANTE DE LA VERGE

Malgré ces terribles lésions le malade ne paraissait pas souffrir ; il était abattu, prostré, les yeux éteints, les traits tirés, le pouls petit; il avait eu pendant la nuit un peu d'agitation et de délire. La température était à 38°5.

Outre la gangrène de la verge, on constatait à la région péri-anale quelques ulcérations arrondies, indolores, à base molle, à fond sanieux, qui existaient au dire du malade depuis plusieurs semaines. A la face dorsale de la langue, était une ulcération souple et indolore. Au doigt médius de la main droite on voyait une ulcération péri-unguéale qui avait engendré une lymphangite dont les réseaux colorés sillonnaient l'avant-bras. Le malade se plaignait d'une assez forte dysphagie et à l'examen de la gorge on découvrait sur le pilier droit une ulcération grisâtre.

Laissons de côté pour le moment les ulcérations de la gorge, de la langue, du doigt et de la région péri-anale et ne nous occupons que de la grande lésion principale, la gangrène de la verge qui est représentée sur la photographie annexée à la page précédente.

Comment avait débuté cette gangrène? Les détails qui nous furent donnés par le malade étaient assez peu précis, car ce pauvre garçon était dans un état voisin de l'adynamie; cependant la lésion semblait s'être faite sur deux étapes. Le début avait été caractérisé par une tuméfaction œdémateuse de la verge avec fièvre, céphalalgie et cuisson au prépuce, puis le mal avait progressé sans douleur et sans attirer autrement l'attention, quand était survenue la gangrène dont la diffusion avait été presque foudroyante.

Quelle était donc la cause de cette vaste et rapide mortification? Pour répondre à cette question, nous devions passer en revue les principales causes qui peuvent susciter la gangrène des organes génitaux et voir en fin de compte à laquelle de ces causes il fallait s'arrêter.

Le diabète est une des causes de la gangrène génitale. Marchal (de Calvi) [1] a fait à ce sujet des travaux remarquables. Quelle que soit la théorie que l'on invoque pour expli-

1. Marchal (de Calvi). *Recherches sur les accidents diabétiques.* Paris, 1863.

quer la pathogénie des gangrènes diabétiques, on sait que ces gangrènes peuvent apparaître en différentes régions de l'économie y compris les organes génitaux. Cette localisation a été étudiée par M. Fournier dans ses leçons sur les diabétides génitales. Plusieurs fois la gangrène de la verge est survenue chez des diabétiques après l'opération de la circoncision, le phimosis, on le sait, n'étant pas rare au cours du diabète. Le cas de Beauvais concerne un diabétique qui était atteint de phimosis, avec balano-posthite; on opère le phimosis et un phlegmon gangreneux se déclare. Le cas de Marc Boyer concerne un jeune diabétique auquel on pratique l'opération de la circoncision; trois jours après éclate une gangrène de la verge. Abstraction faite de tout traumatisme, le diabète prédispose à la gangrène génitale dite « spontanée », témoin les observations de Boucher, Gubler et Niepce. Dans une observation de M. Vaquez[1] il est question d'un diabétique gros et robuste qui avait à ce moment 154 grammes de sucre; une érosion non douloureuse apparaît à la face inférieure du gland, le lendemain cette ulcération devient noire et gangreneuse, elle se creuse, elle atteint trois centimètres de longueur et en cinq jours la moitié du gland est frappée de sphacèle. Ces exemples prouvent qu'il faut compter avec le diabète comme cause de gangrène des organes génitaux, mais cette pathogénie ne pouvait pas être admise chez notre malade, car il n'était pas diabétique, il n'avait pas trace de sucre dans les urines.

La fièvre typhoïde favorise l'éclosion de la gangrène en différentes régions, et les organes génitaux n'y échappent pas[2], témoin les observations de Fauvel et de Marc Boyer; mais cette gangrène génitale typhique doit être bien rare, car M. Fournier ne l'a jamais observée et, pour ma part, je ne l'ai pas encore rencontrée. En tout cas, on ne pouvait l'admettre chez notre malade, car il n'avait pas la fièvre typhoïde.

Au nombre des causes locales qui facilitent le mieux la

1. Vaquez. *Annales de dermatologie et de syphiligraphie*, 1887, p. 457.
2. Spillmann. *Archives générales de médecine*, février 1881.

gangrène de la verge, il en est que vous devez bien connaître, car elles sont relativement fréquentes; ce sont le paraphimosis, le phimosis et les balano-posthites consécutives aux végétations, au chancre syphilitique, et surtout aux chancres simples de la rainure et de la couronne du gland. Deux fois j'ai été témoin de faits de ce genre; étudions-les avec soin.

La balano-posthite[1] est l'infection du gland et du prépuce (βαλανος, gland, ποςθη, prépuce). Plusieurs microbes pathogènes ont été incriminés; on a signalé un spirille très mobile, contagieux et inoculable (Berdal et Bataille[2]); des microbes anaérobies (Rist[3]); un petit bacille fin, anaérobie, dont la culture dégage une odeur fétide (Vincent[4]). Ces agents pathogènes se multiplient d'autant mieux qu'ils sont « protégés contre l'oxygène de l'air par la conformation anatomique du prépuce ». Les végétations développées dans la rainure et autour du gland, la balano-posthite et le phimosis créent des conditions favorables à la gangrène du prépuce et du gland.

Les chancres simples, dit M. Fournier[5], en raison de la facilité avec laquelle ils se multiplient et en raison de leur virulence spéciale, sont éminemment propres à produire la balano-posthite gangreneuse. Souvent, ces chancres sont cachés sous le prépuce, qui devient œdémateux et ecchymotique; un phimosis se déclare, des phlyctènes noirâtres apparaissent, un liquide sanieux et fétide s'écoule par l'orifice préputial et, en peu de jours, la gangrène est constituée. Tantôt le prépuce sphacélé se perfore latéralement et, suivant l'expression de Déday, le gland met le nez à la fenêtre; tantôt la gangrène détruit une partie du prépuce et peut même entamer le gland. Outre ces formes partielles, il en est, dit M. Balzer[6], qui sont plus étendues, dans lesquelles

1. Hamonic. *Revue clinique d'andrologie et de gynécologie*, 1905.
2. Berdal et Bataille. *La Médecine moderne*, avril et mai 1891.
3. Rist. *Annales de dermatologie et de syphiligraphie*, 11 avril 1904.
4. Vincent. *Annales de dermatologie et de syphiligraphie*, juin 1904.
5. Fournier. *La Semaine médicale*, 6 décembre 1883.
6. Balzer. *La Médecine moderne*, 1893, p. 686.

la gangrène envahit la peau du pénis et le scrotum; il est même des formes phagédéniques, malignes, qui gagnent rapidement en surface et en profondeur, et qui peuvent atteindre les corps caverneux. Toutes ces lésions gangreneuses sont accompagnées de symptômes graves avec fièvre vive et état typhoïde.

Chez notre malade, nous n'avions aucune raison d'admettre que la gangrène de la verge fût consécutive à des végétations ou à des chancres simples avec balano-posthite; aussi ce diagnostic pathogénique fut-il laissé de côté. Mais ne pouvait-on pas invoquer la présence d'un chancre syphilitique avec complications gangreneuses? Le sphacèle de la verge consécutif au chancre syphilitique est une complication extrêmement rare. Récemment M. Griffon[1] a publié l'observation d'un malade chez lequel un chancre syphilitique du prépuce fut l'origine d'un sphacèle qui détruisit la verge et ravagea la région sus-pubienne à la façon d'une ulcération phagédénique; suivant la remarque de M. Fournier, il s'agissait là de tertiarisme précoce. Chez notre homme, on ne constatait rien de pareil; encore une piste qu'il fallait abandonner.

Après avoir passé en revue toutes les causes infectieuses, traumatiques et autres, capables d'engendrer la gangrène de la verge, et n'en ayant trouvé aucune, nous avons fini par diagnostiquer chez notre malade la variété de gangrène que M. Fournier a décrite sous le nom de gangrène spontanée et foudroyante de la verge; spontanée, parce que la cause de cette gangrène nous échappe; foudroyante, parce que le sphacèle frappe les tissus « comme par un coup de théâtre ».

Nous avons porté chez notre malade un pronostic extrêmement grave, non pas du fait de la gangrène de la verge, mais du fait de l'infection qui avait envahi l'économie, ainsi que le témoignaient les localisations multiples des doigts, de la langue et de la gorge. En cette circons-

1. Griffon. Société de dermatologie et de syphiligraphie, séance du 8 décembre 1905.

tance, et en face d'une pareille septicémie, le traitement général et le traitement chirurgical avaient peu de chance de réussir. M. Le Dentu pratiqua au thermo-cautère de larges scarifications qui furent suivies de pansements au formol. Mais la fièvre, l'agitation, le délire, l'adynamie augmentèrent rapidement, le pouls devint filiforme, la température atteignit 40°6, et le pauvre garçon succomba dans le coma. Ci-joint la courbe de la température.

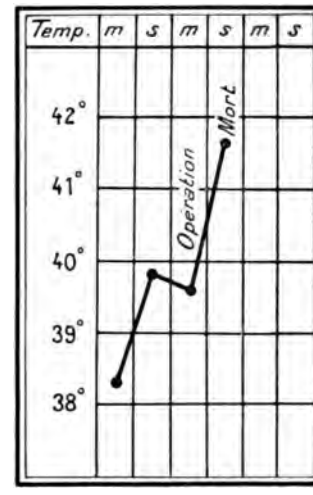

Pour vous mieux familiariser avec cette variété de gangrène foudroyante je vais vous en résumer trois autres observations.

Observation de M. Fournier[1]. — Un jeune homme, en pleine santé, éprouve à la verge une légère douleur. Il rentre chez lui et se couche. Il vomit, la fièvre apparaît, la verge se tuméfie, devient rouge et la douleur augmente. Le lendemain on constate déjà des plaques de gangrène. En trois jours le sphacèle envahit le fourreau de la verge et le scrotum pendant qu'une traînée de lymphangite partie de la région sphacélée aboutit à la région inguinale, où elle donne lieu à la formation d'un abcès. Une éruption de purpura apparaît en plusieurs endroits. Néanmoins les symptômes généraux s'amendent, les escarres s'éliminent, les testicules dénudés se voient au fond de la plaie, mais en fin de compte la réparation se fait et le malade guérit.

Observation de M. Troisfontaines[2]. — Un jeune garçon éprouve un jour, sans cause appréciable, une douleur en arrière du gland. Le lendemain le fourreau de la verge est

1. Fournier. Gangrène foudroyante de la verge. *La Semaine médicale*, 1884, p. 8.

2. Troisfontaines. *Annales de la Société médico-chirurgicale de Liége*, 1888, p. 193.

œdématié. Les jours suivants la verge acquiert un volume considérable, la douleur est très vive, un écoulement fétide et sanguinolent se fait par l'orifice préputial, les ganglions inguinaux se tuméfient, la fièvre est violente, la température atteint 40 degrés, l'état général est mauvais et la partie intérieure du fourreau pelvien se gangrène. On pratique une large incision, et on constate que le sphacèle a envahi la couche cellulaire sous-cutanée et le fascia, il a même creusé dans le corps caverneux une perte de substance en entonnoir. L'opérateur élimine à coups de ciseaux les débris sphacélés. A dater de ce moment les phénomènes généraux s'amendent, la lésion se limite, la réparation se fait, et le malade se rétablit, ne conservant des suites de sa gangrène qu'une légère cicatrice à la verge.

Observation de M. Brocq[1]. — Dans la nuit du 1er juin un jeune soldat est pris de fièvre et s'aperçoit que son prépuce est tuméfié. Le lendemain l'état général est mauvais et le délire apparaît ; l'œdème du prépuce augmente. Le surlendemain toute la verge est tuméfiée jusqu'au pubis, les téguments ont une coloration noirâtre, la gangrène est déjà constituée. On pratique une large incision. Cette opération procure quelques soulagements, cependant le délire et l'agitation persistent, des vomissements apparaissent, la fièvre atteint 40 degrés. Le soir on pratique deux nouvelles incisions qui permettent de constater que le gland est intact. Le 4 juin le délire cesse, mais la gangrène s'étend, la puanteur est horrible. Le 5 juin le prépuce et presque toute la verge sont noirâtres et sphacélés, l'état s'aggrave de nouveau, la lésion gagne le scrotum, le pouls est mauvais, la température dépasse 40 degrés. Le 7 juin l'état s'améliore et la fièvre tombe. Les jours suivants les escarres commencent à se détacher, la réparation se fait lentement, et vers le milieu de juillet le malade quitte l'hôpital, conservant une cicatrice vicieuse du fourreau et le prépuce ayant été détruit par la gangrène.

1. Observation XV de la thèse de Emery : Gangrène foudroyante spontanée des organes génitaux externes de l'homme. *Thèse* de Paris, 1896.

Ces quelques observations vous donnent une idée de la gangrène foudroyante et spontanée de la verge, mais elles ne vous la font pas suffisamment connaître. Reprenons donc la question dans son ensemble et étudions-la dans ses détails.

Cette variété de gangrène génitale n'est pas rare. En 1883, époque à laquelle son histoire a pris naissance, M. Fournier, qui nous l'a fait connaître, en avait observé cinq cas, et dans sa description magistrale il en a décrit du premier coup tous les traits principaux. En 1896, M. Emery, dans son excellente thèse, en a groupé 23 cas. Puis sont venues les observations de MM. Fournier [1], Danlos [2], Druelle et Nicolau [3], Darses [4], Grisel et notre cas de l'Hôtel-Dieu, ce qui fait un total de 30 cas sans compter ceux qui n'ont pas été publiés.

Le sexe masculin est presque exclusivement atteint ; en regard des trente observations concernant la gangrène foudroyante des organes génitaux masculins, je peux vous citer une observation concernant le sexe féminin ; elle vient du service de M. Brissaud et m'a été donnée par M. Sicard. La voici : sans cause apparente, et chez une femme de trente-six ans en pleine santé, une phlyctène apparaît sur la grande lèvre droite. Le lendemain, les deux lèvres sont tuméfiées. Le surlendemain, troisième jour de la maladie, douleurs irradiées à la vulve, pas de ganglions de l'aine, écoulement vulvaire sanieux, température à 38°5. Le quatrième jour, escarre noirâtre bilatérale, la gangrène est foudroyante; température à 39 degrés. Le cinquième jour, la gangrène s'étend en déterminant d'énormes pertes de substance; l'odeur putride est infecte. La malade meurt le septième jour ayant 41 degrés de température. Les urines ne contenaient ni sucre ni albumine. Le sang ensemencé

1. Fournier. Gangrène spontanée de la verge. *Annales de dermatologie et de syphiligraphie*, 1896, p. 1275.

2. Danlos. Gangrène foudroyante de la verge. *Annales de dermatologie et de syphiligraphie*, 1902, p. 492.

3. Druelle et Nicolau. Gangrène foudroyante spontanée des organes génitaux externes. *La Médecine moderne*, 1903, p. 155.

4. Darses. Gangrène foudroyante de la verge. *Thèse* de Toulouse, 1899.

le sixième jour a donné une culture de streptocoques à l'état de pureté. Les anaérobies n'ont été recherchés ni dans le sang, ni dans l'écoulement vulvaire.

M. Emery dans sa thèse rappelle deux autres cas de gangrène génitale chez la femme, mais ces deux cas ne me paraissent pas se rapporter exactement à la variété de gangrène foudroyante que nous étudions en ce moment. En effet, l'une de ces observations concerne une primipare accouchée avec le forceps et ayant une légère déchirure du périnée : au quatrième jour, à titre de complication, se déclarent des symptômes de gangrène du vagin et de septicémie. Dans l'autre observation, il est question d'une fillette chétive et misérable atteinte d'une double fistule vésico et recto-vaginale due à une gangrène de la partie profonde du vagin de date assez éloignée.

La gangrène génitale foudroyante a reçu la dénomination de gangrène spontanée, ce qui veut dire qu'on ne connaît pas ou qu'on connaît mal les causes qui lui donnent naissance.

Evidemment, il s'agit là d'un processus infectieux dont nous discuterons la nature à la prochaine leçon, mais le germe infectieux, d'où vient-il, par où pénètre-t-il, à quoi est due sa terrible virulence ? Autant de questions auxquelles il est malaisé de répondre. On a signalé, il est vrai, quelques cas où la gangrène s'est déclarée chez des sujets qui avaient une excoriation du gland ou du prépuce, ou une écorchure par grattage au cours d'un eczéma prurigineux, ou une éruption ecthymateuse, mais cette porte d'entrée n'existe pas toujours, il s'en faut, et du reste ces lésions insignifiantes existent chez une quantité de gens sans que la gangrène en soit la conséquence.

La syphilis et la blennorragie ne peuvent être incriminées. Presque toujours il s'agit de sujets jeunes. Sur les trente cas que j'ai rassemblés, je ne vois qu'un homme âgé et trois enfants en bas âge ; tous les autres cas concernent des hommes vigoureux, sans tare antérieure. Notre malade avait vingt-cinq ans.

Pour quelques auteurs, cette gangrène génitale serait une

affection vénérienne résultant de rapports sexuels, et elle ferait partie du groupe des infections vénériennes spécifiques, la blennorragie, les chancres simples et les chancres syphilitiques. Cette opinion ne nous paraît pas admissible, et voici pourquoi. Il y a un groupe assez important de malades qui n'avaient pas accompli depuis longtemps l'acte génital; la contagion ne peut donc pas être invoquée chez eux; à côté de ce groupe prennent place les cas signalés chez de tout jeunes enfants. Quant aux observations concernant les cas où le coït avait été pratiqué assez récemment, l'enquête, quand elle a été faite, a permis de constater que la femme était indemne; nous savons du reste que la maladie en question est extrêmement rare chez la femme. Nous sommes donc de l'avis de M. Fournier, qui repousse avec raison l'hypothèse d'après laquelle la gangrène foudroyante serait une conséquence du coït. « Pour mon compte, dit M. Fournier, je n'ai jamais vu de cas de ce genre; j'ajoute que s'il suffisait de simples excès vénériens pour déterminer une gangrène du pénis, ces gangrènes se rencontreraient à profusion dans nos salles, alors qu'au contraire elles y sont très rares. »

Donc, sans cause apparente, et dans le cours d'une bonne santé, le mal s'annonce par une sensation de cuisson, de brûlure, de douleur au prépuce ou à la verge. Le prépuce prend une teinte rosée et se tuméfie. Le patient ne s'en préoccupe pas, tout cela semble être peu de chose, et le médecin partage la quiétude de son malade. Cependant, quelques symptômes généraux surviennent; c'est la fièvre, avec ou sans frissons, céphalalgie et parfois vomissements. Ces symptômes généraux peuvent même précéder l'apparition de la lésion locale. L'extrémité de la verge est rouge, tuméfiée et douloureuse, le gonflement du prépuce détermine un peu de phimosis, et il n'est pas rare de constater un léger écoulement de balano-posthite. A l'apparition de ces symptômes, on fait toutes les suppositions, on se demande s'il ne s'agit pas de blennorragie ou de chancre simple de la rainure du gland; le malade, peu rassuré, commence à s'inquiéter, toutefois il est bien loin de se douter de l'orage qui

va éclater. « C'est qu'en effet, il y a un singulier contraste entre la bénignité apparente du début et le caractère effroyablement malin de la lésion qui va suivre. En quelques heures la scène change et les événements se précipitent avec une effrayante rapidité. La verge devenue assez douloureuse se tuméfie dans son ensemble, elle devient œdémateuse, elle se transforme en un gros boudin rose, puis rouge, puis livide. Souvent apparaissent des phlyctènes. Les choses restent dans cet état vingt-quatre à trente heures, et alors se manifeste tout à coup, comme par un coup de théâtre, un symptôme nouveau qui va réveiller la gangrène. » (Fournier.)

Sur les tissus œdématiés et rougeâtres, au prépuce, à la verge, au scrotum, apparaissent des plaques jaunâtres, grisâtres, insensibles, c'est la gangrène. A ce moment, on ne sait pas encore si le sphacèle va se limiter ou s'il va s'étendre. Tantôt la mortification des tissus se cantonne, tantôt elle se diffuse à la verge, au scrotum, au gland, aux corps caverneux, avec une étonnante rapidité. En compulsant les trente observations que j'ai pu réunir, voici les détails que j'ai relevés relativement à la répartition des régions envahies par la gangrène.

Huit fois le sphacèle est resté cantonné au prépuce qui a été détruit en partie ou en totalité. Ce sont là les cas les plus bénins. En pareille circonstance, les signes du début (œdème, tuméfaction, rougeur) sont limités ou à peu près au prépuce, et les symptômes généraux n'ont pas trop d'intensité. On peut alors espérer que les autres régions génitales seront respectées par l'infection gangreneuse, et que le prépuce en subira seul les atteintes.

Douze fois le sphacèle a envahi le prépuce et le fourreau de la verge avec ou sans participation du scrotum, qu'il y ait ou non continuité apparente. Ce sont là les cas les plus nombreux et c'était le cas de notre malade. D'emblée les signes du début (œdème, tuméfaction, rougeur) sont intenses et diffus, les symptômes généraux (fièvre, température élevée, prostration, vomissements, délire) sont accentués, la gangrène apparaît en plusieurs régions ou se diffuse rapide-

ment; le prépuce, le fourreau et le scrotum sont plus ou moins détruits par le sphacèle. Dans ce groupe, je ne fais pas rentrer les observations où les corps caverneux et le gland participent à la mortification ; elles trouveront place dans une autre catégorie.

Trois fois le sphacèle est resté cantonné au gland. Le prépuce et l'extrémité de la verge paraissent participer à la poussée infectieuse, les symptômes généraux ne manquent pas d'intensité, mais la gangrène et la perte de substance se limitent à une partie du gland (Villars, Mauriac).

Cinq fois les corps caverneux et le gland ont participé à l'infection gangreneuse et la répartition du sphacèle s'est faite de la façon suivante : gangrène du prépuce et du gland (Cellier) ; — gangrène du fourreau de la verge et du corps caverneux (Troisfontaines) ; — gangrène du fourreau, du gland et du corps caverneux, le gland n'étant plus représenté que par un petit bourgeon (Fournier) ; — gangrène du fourreau, du scrotum et du gland, le gland étant complètement détruit (Fournier); — gangrène du fourreau, d'une partie du gland et d'une partie des corps caverneux (Darses).

Telle est la répartition de la gangrène dite spontanée et foudroyante des organes génitaux.

Mais reprenons la description de la maladie au point où nous l'avons laissée. Une fois la gangrène déclarée, elle peut s'étendre « avec une rapidité telle, que le prépuce, le fourreau, le scrotum peuvent être envahis en vingt-quatre heures. C'est à n'y pas croire, et cependant la triste réalité est là, sous nos yeux » (Fournier). Certains malades sont littéralement atterrés.

Les tissus mortifiés exhalent une horrible fétidité, ils deviennent noirs comme du charbon, et, sur la teinte noire de l'escarre se détachent parfois des rayures verdâtres et des îlots de peau saine. La présence de gaz n'est signalée dans aucune observation, les auteurs qui se sont occupés de cette affection n'y font même aucune allusion, ce fait est à signaler, étant donnée l'importance du groupe des gangrènes foudroyantes gazeuses. Les symptômes généraux augmen-

tent d'intensité, la température atteint 39 et 40 degrés, le visage est blême et émacié, la plupart des malades conservent leur intelligence, d'autres, comme notre jeune garçon de la salle Saint-Christophe, ont du délire et sont plongés dans un état de prostration voisin de l'adynamie.

A ce moment de la maladie, le pronostic paraît des plus graves, le patient semble devoir perdre la vie, et si, du moins, il conserve la vie, il paraît destiné à perdre une partie de ses organes génitaux. Rassurez-vous, pareille supposition est habituellement erronée, les apparences sont trompeuses, car, en réalité, la gangrène foudroyante ne se termine que rarement par la mort, et la réparation des tissus mortifiés se fait si bien, qu'il n'en résulte habituellement ni difformité ni infirmité.

Ce qui fait la gravité du pronostic, ce n'est pas la gangrène elle-même, mais ce sont les complications de lymphangite, d'érysipèle et de phlegmon. C'est à la suite de ces complications que la mort est survenue dans quatre cas. Notre malade est le seul qui ait succombé à une septicémie avec foyers secondaires au doigt, à la langue et au cerveau.

Habituellement, au plus fort de la phase gangreneuse, souvent vers le huitième jour, l'amélioration survient brusquement, la fièvre tombe, les forces se relèvent, le visage prend un meilleur aspect. En même temps, l'état local se modifie ; quelquefois un sillon d'élimination se creuse entre les parties saines et les parties gangrenées, l'escarre se rétracte et se détache, elle laisse à sa place une plaie de bon aspect qui se recouvre de bourgeons charnus, et le travail de cicatrisation s'accomplit.

A part les cas assez rares où le gland et les corps caverneux participent au processus gangreneux, les escarres restent superficielles et ne dépassent pas les limites du derme. Le prépuce, il est vrai, est quelquefois détruit, mais le fourreau de la verge et le scrotum se reconstituent avec une étonnante rapidité. En quelques semaines, la guérison est complète. Il n'est pas jusqu'aux lésions du gland et des corps caverneux qui ne puissent se restaurer d'une façon suffisante pour que les difformités soient atténuées.

Outre les symptômes que je viens de décrire, il en est d'autres qui sont plus rares et que je dois maintenant vous faire connaître.

L'absence ou, du moins, l'insignifiance d'adénopathies inguinales est une chose remarquable. Vous savez le rôle important que prennent les ganglions inguinaux au cas de chancre syphilitique et de chancre mou; pléiade ganglionnaire du chancre syphilitique, et bubon suppuré du chancre mou. Rien d'analogue ne se voit avec la gangrène foudroyante, les ganglions ne réagissent pas, ou du moins ils réagissent si peu, que dans la plupart des observations les adénopathies sont insignifiantes.

Les hémorragies sont signalées dans cinq observations; trois fois elles venaient du prépuce, deux fois (Verchère, Danlos) elles venaient du canal de l'urètre. Ces hémorragies sont précoces et peu abondantes, elles ne coïncident pas avec la chute des escarres.

Le purpura est signalé dans trois observations (Fournier). Ce purpura consiste en simples pétéchies ou en larges plaques sanguines. Dans la seconde observation de M. Fournier, le purpura avait débuté par le voile du palais; il s'est constitué par poussées successives journalières qui se sont échelonnées sur une durée de dix jours; il ne s'accusait pas seulement par pétéchies, mais bien par de larges nappes sanguines, absolument noires, siégeant exclusivement sur la peau, les muqueuses étant respectées.

La lymphangite est notée dans quelques observations. Tantôt le réseau lymphatique infecté paraît être une émanation du foyer gangreneux, tantôt la lymphangite semble n'avoir pas de connexion avec ce foyer. Dans une observation de M. Fournier, « en même temps que la verge et le scrotum tombaient en gangrène, il s'établissait dans le voisinage une vaste nappe lymphangitique qui couvrait toute la région inguinale gauche, fusait vers la fosse iliaque et atteignait le flanc. Cette lymphangite s'est abcédée rapidement et nous avons dû ouvrir un abcès contenant du pus phlegmoneux ». Dans la première observation de la thèse de M. Emery, il y eut lymphangite, érythème bronzé à

marche envahissante et abcès à distance à la région trochantérienne. Dans trois autres observations, il est question d'érythème, de suppuration et d'érysipèle.

C'est même la présence plusieurs fois signalée de lymphangite, d'érythème, d'abcès, d'érysipèle avec constatation de streptocoques qui a permis à plusieurs auteurs de ranger la gangrène foudroyante de la verge dans le groupe des infections streptocociques. Nous touchons là à une importante question de bactériologie que nous aurons à discuter dans notre prochaine leçon.

Occupons-nous maintenant du diagnostic de la gangrène foudroyante génitale. Faire le diagnostic quand la gangrène est déclarée est chose aisée; la teinte noire des téguments, la tuméfaction œdémateuse des tissus, la puanteur que dégage la région sphacélée, tout indique la gangrène. Mais ce premier diagnostic étant posé, il s'agit de savoir à quelle variété de gangrène on a affaire. Est-ce la gangrène foudroyante que nous venons d'étudier ou bien est-ce une de ces gangrènes secondaires qui sont dues à un traumatisme de la verge, à des lésions du prépuce ou de la rainure du fond, balano-posthite, chancres simples, végétations, phimosis, etc.? Je vous ai déjà parlé incidemment de ces gangrènes génitales secondaires, et pour arriver à les différencier, il suffit d'en rechercher les causes avec soin. Je vous ai parlé également de la gangrène génitale diabétique; l'analyse des urines vous révèlera le diagnostic pathogénique.

Il est une gangrène génitale que je dois vous signaler, c'est une variété de gangrène urinaire, qui au premier abord simule la gangrène foudroyante spontanée. Cette variété de gangrène urinaire peut apparaître à la suite d'une infiltration d'urine due à un rétrécissement qui est situé à l'urètre antérieur[1]; en pareil cas, c'est à la verge que la gangrène apparaît tout d'abord et l'analogie est grande avec la gangrène spontanée de la verge; le meilleur moyen de préciser le diagnostic, c'est de pratiquer le cathétérisme.

1. Lejars. *France médicale*, 1890, p. 146.

immédiat suivit cette intervention : le scrotum fut préservé. Dans l'observation de MM. Lapanne, de Coussy et Crussard, l'intervention chirurgicale donna un excellent résultat ; on pratiqua sur les parties saines et sur les parties douteuses une double tranchée de circonvallation avec un cautère chauffé à blanc : cette opération arrêta net la marche du sphacèle dont les progrès étaient effrayants.

Mais encore faut-il que l'intervention ne soit pas trop tardive : la gangrène a une marche si rapide que, pour bien faire, il faut arriver avant que le sphacèle soit consommé, il faut même empiéter sur la limite des tissus qui, en apparence, sont encore épargnés par l'infection.

QUATRIÈME LEÇON

GANGRÈNE FOUDROYANTE DE LA VERGE

(ÉTUDE CLINIQUE ET BACTÉRIOLOGIQUE)

Messieurs,

La dernière leçon a été consacrée à l'étude clinique de la gangrène foudroyante des organes génitaux, nous avons à étudier aujourd'hui la pathogénie et la bactériologie de cette affection.

Pour quelques auteurs cette gangrène ne serait autre chose qu'une lymphangite gangreneuse ou un érysipèle gangreneux. Ils basent leur opinion sur la coexistence plusieurs fois signalée de lymphangite, d'érysipèle et de gangrène, et sur la présence de streptocoques constatée dans quelques observations. M. Déhu[1] résume ainsi la question : « L'hypothèse d'une lymphangite à évolution gangreneuse basée sur les caractères objectifs de l'affection à son début, et sur l'apparition fréquente de l'érysipèle au cours des accidents gangreneux, est confirmée par les résultats des examens bactériologiques. Sabouraud chez un malade de Fournier, Pellizzari chez un malade de Volterra, ont trouvé dans le pus des ulcérations un streptocoque très virulent. On est donc autorisé à affirmer que la gangrène foudroyante n'est

1. Déhu. *La pratique dermatologique*, t. II, p. 765.

autre chose qu'une lymphangite, ou plus exactement un érysipèle gangreneux, et que son agent pathogène est le streptocoque de Fehleisen. »

Cette pathogénie, si elle était vraie, simplifierait singulièrement la question. Mais la gangrène génitale foudroyante, est-elle vraiment une lymphangite gangreneuse, ou un érysipèle gangreneux avec le streptocoque comme agent pathogène, ou bien peut-elle être autre chose? C'est ce que nous allons examiner.

D'abord en comparant les trente observations que j'ai rassemblées, je remarque qu'il y en a vingt-trois dans lesquelles il n'est question ni de lymphangite ni d'érysipèle; c'est une énorme majorité; dans ces cas-là, la gangrène génitale paraît avoir fait d'emblée son apparition sans avoir été ni précédée, ni accompagnée, ni suivie de lymphangite ou d'érysipèle. Du moins les mots de lymphangite et d'érysipèle ne sont pas prononcés dans les observations. Notre malade de la salle Saint-Christophe fait partie de ce lot, il n'avait ni lymphangite ni érysipèle.

Néanmoins dans six observations il est question d'érysipèle ou de lymphangite; je vais reprendre une à une ces observations et j'y joins le cas suivant que je dois à l'obligeance de M. Grisel: Un nouveau-né de six semaines porte à l'ombilic une petite plaie suppurante consécutive à la chute du cordon. Cette plaie devient l'origine d'une lymphangite descendante avec infiltration œdémateuse rosée qui forme une nappe d'apparence érysipélateuse. Cette nappe dans sa marche extensive envahit la paroi abdominale, les organes génitaux et la racine de la cuisse gauche. La verge et le scrotum sont triplés de volume et ont une teinte rouge. La température monte à 38° 8. Deux larges escarres apparaissent à la verge et au scrotum, le prépuce est détruit. Malgré tout, l'état de l'enfant n'est pas trop mauvais, les adénopathies des aines sont très légères. On pratique des débridements au thermocautère et on panse la plaie avec le permanganate de potasse puis avec l'eau oxygénée. Les escarres se détachent et l'enfant finit par guérir. L'examen bactériologique n'a pas été pratiqué.

Observation de M. Emery[1]. — Un homme de trente-neuf ans a depuis une quinzaine de jours une légère balano-posthite avec œdème prépucial. Le samedi 30 novembre le malade se couche avec fièvre, mal de tête et état nauséeux. Le mardi suivant il constate un gonflement des bourses, et dans la nuit du vendredi la gangrène se déclare brusquement au scrotum. (Il n'est question jusque-là ni de lymphangite ni d'érysipèle.) On redoute à ce moment l'explosion d'une broncho-pneumonie, la température est à 39 degrés. Toute la région génitale est envahie par un œdème considérable; l'épiderme se détache et laisse suinter un liquide fétide, les ganglions des aines sont petits et indolores. Les urines recueillies par la sonde ne contiennent ni albumine ni sucre. M. Legueu pratique trois incisions au scrotum. Deux jours plus tard apparaissent deux plaques de sphacèle à la verge, la fièvre est à 39° 5 les régions inguinale et hypogastrique sont rouges et œdématiées. On fait trois incisions à l'hypogastre et trois à la verge. Le scrotum se détache et les testicules sont à nu. On incise des abcès de la région trochantérienne. Enfin l'amélioration s'établit franchement, le scrotum est remplacé par une enveloppe cicatricielle et la guérison est complète après trois mois de maladie.

Les cultures faites avec le liquide des tissus sphacélés donnèrent naissance à des colonies d'odeur nauséabonde; il y avait association de streptocoques, de cocci, et de gros bacilles mobiles. Un lapin inoculé mourut de septicémie à streptocoque. Les cultures faites avec le liquide purulent de la balano-posthite ne donnèrent pas de streptocoques, ce qui fait supposer à l'auteur que la balano-posthite n'avait pas été l'origine de la gangrène.

Observation de M. Leloir[2]. — Un homme de cinquante-cinq ans est pris d'une gangrène du scrotum et de la verge. Toute la peau du scrotum est d'un noir olivâtre. Les bourses sont œdématiées et ont un volume considérable. Aux régions inguinales la peau présente la teinte rouge de certains éry-

1. Emery. Gangrène foudroyante spontanée des organes génitaux externes de l'homme. *Thèse* de Paris, 1896, p. 66.
2. *Thèse* de M. Emery, p. 79.

sipèles. Plus tard, aux régions sous-ombilicale et lombaires, la peau devient d'un rouge bronzé; le derme et l'hypoderme sont épaissis en nappe comme dans l'érysipèle; toutefois les bords de la plaque n'ont pas un bourrelet bien saillant, c'est plutôt un épaississement graduel de la peau comme dans certaines lymphangites en nappe. Le malade succombe; on constate à l'autopsie le sphacèle complet du fourreau de la verge et du scrotum avec intégrité des corps caverneux et des testicules.

Observation de MM. Lapanne, de Coussy et Crussard[1]. — Un homme de quarante-deux ans, au cours d'une parfaite santé et sans aucune cause apparente, est pris d'une gangrène génitale foudroyante classique. En deux jours le mal fait des progrès effrayants; la gangrène poursuit sa marche, les parties mortifiées se confondent insensiblement avec les parties saines et aucune limite n'indique le point où le mal s'arrêtera. On pratique sur les parties saines et sur les parties douteuses une double tranchée de circonvallation avec un thermocautère, la gangrène s'arrête et les parties sphacélées s'éliminent, laissant à nu les testicules. Jusque-là il n'avait été question ni de lymphangite, ni d'érysipèle, quand apparaît un vaste érysipèle phlegmoneux qui occupe les régions inguinale, iliaque et fessière. Le malade finit par guérir.

Observation de MM. Druelle et Nicolau[2]. — Il s'agit d'un homme chez lequel on fait le 20 novembre le diagnostic de gangrène foudroyante spontanée des organes génitaux. Les jours suivants les plaques de sphacèle envahissent la presque totalité de la verge et des bourses; l'œdème est considérable. Le 24 novembre, c'est-à-dire au quatrième jour de la maladie, apparaît au pubis une plaque érythémateuse à bord nets et sans relief qui le lendemain s'étend en différentes directions. Il s'agit là de phénomènes de lymphangite et il semble, disent les auteurs, qu'ils soient d'un autre ordre que le processus gangreneux des organes génitaux. Au-dessus de

1. *Thèse* de M. Emery, p. 96.
2. *Médecine moderne*, 20 mai 1903.

l'épine iliaque antéro-supérieure gauche se déclare une grande collection purulente qu'on incise au thermocautère (lymphangite phlegmoneuse). L'examen bactériologique démontre la présence du streptocoque. Un fait remarquable, disent les auteurs, est le développement successif chez un même individu et sous l'influence du même agent pathogène, le streptocoque, de deux affections différentes, non seulement comme aspect clinique, mais aussi comme allure et comme gravité : d'un côté, et en première date, la gangrène foudroyante des organes génitaux ; d'un autre, la lymphangite phlegmoneuse de la paroi abdominale.

Observation de MM. Volterra et Pellizzari[1]. — Un homme de vingt-trois ans est pris de délire, de fièvre et de gangrène foudroyante de la verge; le processus gangreneux s'étend d'heure en heure; la température atteint 39°7. On résèque complètement le prépuce qui est envahi par la gangrène. La cicatrisation finit par se faire et le malade guérit. Je remarque qu'il n'est question dans cette observation ni de lymphangite ni d'érysipèle. Néanmoins les recherches bactériologiques démontrent la présence de streptocoque dans le sang, ainsi que dans la sécrétion prise au niveau du prépuce et dans les coupes des tissus sphacélés enlevés par la circoncision.

Observation de M. Surget. — Un homme de quarante-neuf ans se plaint de douleurs à la verge et au scrotum. On l'examine et on trouve le pénis énorme, rougeâtre et parsemé de taches livides ecchymotiques. De chaque côté du pénis sont deux plaques de gangrène. Le lendemain, le sphacèle fait des progrès ; il n'y a pas d'adénite inguinale. Le surlendemain apparaît un érysipèle qui monte jusqu'au nombril et qui descend jusqu'aux cuisses. Le scrotum se gangrène, des vomissements apparaissent, la température monte à 39 degrés et le malade succombe en plein délire.

Observation de M. Fournier. — En même temps que la verge et le scrotum tombaient en gangrène, il s'établissait au voisinage une vaste nappe lymphangitique, qui couvrait toute la région inguinale gauche, passait sous la fosse

1. *Thèse* de M. Emery, p. 72.

iliaque et atteignait le flanc. Cette lymphangite s est abcédée rapidement et nous avons dû ouvrir un abcès contenant du pus phlegmoneux.

Les observations que je viens de résumer n'ont pas toutes une égale valeur parce que certaines manquent de recherches bactériologiques. Néanmoins elles démontrent que la lymphangite et l'érysipèle s'associent en proportions variables à la gangrène génitale. Seulement il est difficile de savoir qui commence; est-ce la lymphangite et l'érysipèle ou est-ce la gangrène? Dans l'observation de M. Grisel c'est la lymphangite érysipélateuse qui commence; elle part de l'ombilic, dans sa migration descendante elle rencontre les organes génitaux, et la gangrène génitale se déclare, tandis que dans l'observation de MM. Lapanne, de Coussy et Crussard, la gangrène génitale a presque terminé son évolution quand apparaît en d'autres régions un vaste érysipèle.

Une autre remarque ressort de la lecture des observations, c'est que, dans leur association morbide, la lymphangite et l'érysipèle ne paraissent être suivis de gangrène que lorsqu'ils évoluent en terrain génital; partout ailleurs, au ventre, à la cuisse, à la région lombaire, ils peuvent engendrer des collections phlegmoneuses, mais ils paraissent incapables d'engendrer la gangrène. On dirait donc que les organes génitaux offrent à la gangrène un remarquable terrain de réceptivité.

Reste à savoir quel est le rôle du streptocoque dans cette association morbide. Ici, il n'y a pas d'hésitation. Dans les observations de M. Emery et de MM. Druelle et Nicolau, c'est bien le streptocoque qui est en cause. Dans l'observation de MM. Volterra et Pellizzari, on a constaté la présence de streptocoque dans le sang, dans le liquide du prépuce gangrené et dans les coupes des tissus sphacélés enlevés par la circoncision. J'ajouterai que dans le cas de gangrène génitale de la femme qui a été observé par M. Sicard, le sang contenait le streptocoque à l'état de pureté. Il semble donc bien avéré que le streptocoque peut être, dans quelques cas, l'agent pathogène de la gangrène foudroyante des

organes génitaux. Mais en est-il l'agent nécessaire et peut-on dire, ainsi qu'on l'a prétendu, que toute gangrène génitale foudroyante est d'origine streptococcique? Je ne le pense pas et je vais vous en donner les raisons.

M. Danlos[1] a publié l'observation d'un homme de trente ans qui est pris de malaise général avec fièvre, inappétence et faiblesse voisine de la syncope. Deux jours plus tard, la verge, énormément tuméfiée en battant de cloche, est œdémateuse sans rougeur. L'orifice du prépuce seul est coloré, et du prépuce pend un caillot de sang. On ne constate ni lymphangite ni érysipèle. La miction est facile et sans douleur. Deux jours plus tard, le tableau morbide est complètement modifié. Le prépuce n'existe plus, sauf dans la région du frein, qui persiste sous forme d'un éperon mousse. On dirait que le malade a subi une circoncision régulière au bistouri. C'était bien là un cas de gangrène foudroyante.

L'examen bactériologique fait par M. Gastou n'a pas révélé de streptocoque. La culture faite à l'air libre et dans le vide sur milieux habituels, a donné une variété de staphylocoque en amas, en diplocoque et en chaînettes de trois à quatre éléments.

A propos de cette communication, M. Veillon dit qu'il a vu, dans des cas de gangrène foudroyante génitale, un bacille anaérobie à forme ramifiée; il n'est pas question de streptocoque.

C'est le moment de vous parler des recherches bactériologiques concernant notre malade, recherches qui ont été faites avec un soin minutieux par l'un de nos chefs de laboratoire, M. Gouraud.

Voici d'abord la description des lésions au moment de l'autopsie. Sauf une plaque de méningite purulente, on ne trouve rien à signaler à l'examen des différents viscères. L'amputation de la verge est faite avec le thermo-cautère dix-sept heures après la mort. L'organe a diminué de vo-

1. Danlos. Gangrène foudroyante de la verge. *Annales de dermatologie et de syphiligraphie*, 1902, n° 5, p. 492.

lume, mais ses dimensions, surtout celles du prépuce, sont encore très supérieures à la normale. La teinte noirâtre, gangreneuse, a gagné vers la racine de la verge sans sillon bien net de démarcation. La peau est ridée, flétrie, et présente par places des phlyctènes. Le prépuce est infiltré et énorme, il est comme appendu au gland, qu'il dépasse de 2 centimètres. L'incision du prépuce laisse voir sa face interne, muqueuse, qui, elle aussi, est noirâtre et gangrenée. En trois points, on aperçoit de petites ulcérations superficielles ayant 3 à 4 millimètres de diamètre; elles paraissent de date récente, leur base n'est pas indurée, leurs bords sont irréguliers, leur fond est grisâtre. Une grande bride conjonctive perforée à son implantation sur le prépuce réunit celui-ci à la face inférieure du gland.

La rainure balano-préputiale semble moins atteinte. Elle est d'une teinte rouge foncé avec traînées hémorragiques; on ne constate, au fond du sillon, ni ulcérations, ni chancres, ni cicatrices, ni collection puriforme; il n'y a pas de balano-posthite.

Le gland, de volume normal, a une teinte uniforme rouge foncé avec quelques placards hémorragiques; l'épithélium est tombé par larges places, mais, ici encore, on ne relève ni ulcérations, ni cicatrices. L'orifice de l'urètre est normal.

Les sections de la verge montrent que l'urètre et les corps caverneux sont normaux; ils sont entourés d'une gangue conjonctive assez dure, épaisse de 4 à 5 millimètres et sous-jacente à la peau gangrenée.

L'*examen histologique* a donné les résultats suivants : Au niveau du prépuce les coupes montrent un tissu entièrement nécrosé qui prend par l'éosine une teinte rouge uniforme. Les noyaux ne se colorent plus par l'hématoxyline, et c'est à peine si à un fort grossissement on devine une légère infiltration embryonnaire. L'épiderme aussi bien que le revêtement interne de la muqueuse ont complètement disparu. Le derme est dissocié, déchiqueté; les tractus conjonctifs sont dissociés par des plaques d'œdème et de fibrine.

Au niveau de la rainure balano-préputiale, les lésions sont

identiques : même chute de l'épithélium, même absence de coloration des noyaux, même dissociation par l'œdème, même infiltration embryonnaire discrète, et tout cela aussi bien du côté du gland que du côté du prépuce. Pourtant vers sa partie supérieure, près de l'urètre, le gland a retrouvé à peu près sa structure normale : il n'y a toujours pas d'épithélium, les papilles du derme sont à nu, le derme lui-même est infiltré de cellules embryonnaires, mais il n'y a pas d'œdème, les corps caverneux sont normaux.

Sur le dos de la verge on note des lésions analogues : disparition de l'épiderme et même des papilles du derme, le tissu conjonctif est nécrosé, dissocié par l'œdème, discrètement infiltré par des cellules dont les noyaux se colorent à peine. Mais ces lésions ne pénètrent pas les corps caverneux.

Sur les coupes qui avoisinent la peau saine, on voit réapparaître peu à peu la structure normale, l'infiltration et l'œdème diminuent, mais tout cela se fait peu à peu, sans transition, on ne peut parler de sillon d'élimination.

Des coupes faites à la racine de la verge, en plein tissu sain, montrent que les corps caverneux et l'urètre sont normaux; le tissu conjonctif est encore un peu œdématié et infiltré; l'élément vasculaire est légèrement touché. On constate des lésions d'artérite et de phlébite avec chute de l'épithélium, avec infiltration embryonnaire des tuniques et disparition de la lame élastique. Quelques veines contiennent de petits amas de globules blancs, mais nulle part il n'y a de thrombose complète ou partielle, les lésions vasculaires paraissent être secondaires et non primitives.

En résumé, les lésions histologiques sont caractérisées par la disparition de l'épiderme; par la nécrose des éléments du derme dont les noyaux ne se colorent plus; par l'infiltration embryonnaire et œdémateuse du tissu conjonctif, la première paraissant moins accentuée que la seconde. Ces lésions se prolongent sur le gland et sur le fourreau, mais elles diminuent à mesure qu'on s'éloigne du prépuce. Nulle part on ne constate d'amas leucocytaire pouvant faire croire à un sillon d'élimination, la transition entre les tissus malades et les tissus sains est insensible.

Sur les coupes traitées par le Gram on reconnaît dans les mailles du tissu conjonctif un bacille et un diplocoque dont nous parlerons plus loin.

Plaque gangreneuse de la langue.— Ici le foyer étant limité, l'image histologique est beaucoup plus nette. Le tissu sphacélé forme une sorte de coin qui s'enfonce dans la langue. Sur les coupes, aucun noyau ne se colore plus. Le foyer gangreneux est nettement limité par une zone d'infiltration embryonnaire; les leucocytes y sont tassés, dissociant et étouffant les fibres musculaires qui présentent tous les degrés de dégénérescence. Au fur et à mesure qu'on s'éloigne du foyer, les leucocytes et le léger œdème qui les accompagne diminuent d'importance, tandis que les fibres musculaires reprennent peu à peu leur aspect normal. A une assez faible distance, le tissu ne présente plus trace d'irritation. Les coupes traitées par le Gram permettent de retrouver dans le foyer gangreneux de la langue, comme dans la gangrène de la verge, le même bacille et le même diplocoque.

EXAMEN BACTÉRIOLOGIQUE

Verge. — Du liquide est prélevé à la surface des phlyctènes et à l'intérieur du tissu conjonctif, au moment des scarifications de la verge. Ce liquide sert à faire des frottis, des ensemencements et des inoculations.

Sur frottis, on trouve de nombreux petits diplocoques prenant le Gram et quelques rares bâtonnets longs et épais.

Ensemencements sur milieux aérobies : la culture en bouillon se trouble en quinze heures et dégage une odeur fétide; dans le dépôt on trouve le diplocoque déjà signalé, plus un bacille très épais, rectiligne, arrondi aux deux extrémités et prenant le Gram; quand la culture est un peu plus vieille, ce bacille s'allonge.

L'ensemencement sur gélose donne des colonies plates et humides contenant de nombreux diplocoques et quelques bâtonnets. De nombreux repiquages ont toujours donné les deux mêmes espèces.

Ensemencement sur milieux anaérobies : sur gélose glu-

cosée il pousse lentement de petites colonies plates, blanches, qui ne contiennent que le diplocoque déjà décrit ; le bacille fait défaut. Réensemencé sur bouillon aérobie le diplocoque pousse facilement.

Injection au cobaye : un demi-centimètre cube de culture en bouillon vieille de deux jours est injecté sous la peau de l'abdomen d'un cobaye ; l'animal meurt en quarante-huit heures. On trouve un œdème gélatineux, fétide et hémorragique de la paroi abdominale ; au niveau de l'injection les muscles abdominaux sont atteints d'un début de gangrène avec odeur infecte rappelant l'odeur de la gangrène de notre malade ; les viscères sont rouges et congestionnés.

L'œdème du cobaye examiné sur frottis et mis en culture a montré les deux mêmes formes microbiennes, bacille et diplocoque ; le bacille était relativement abondant. Le sang du cobaye était stérile.

Sang. — Le sang a été pris au pli du coude ; on ensemence quelques gouttes sur gélose, quelques gouttes sur gélose glucosée et trois à quatre centimètres cubes dans du bouillon. Sur les milieux aérobies on retrouve les deux mêmes formes microbiennes, bacille et diplocoque, avec les mêmes caractères. Sur gélose glucosée il ne pousse que le diplocoque.

Méninges. — A l'autopsie un peu de pus est prélevé au niveau des méninges. Les cultures sur bouillon et sur gélose donnent encore les deux mêmes microbes, bacille et diplocoque.

Région anale. — Sur les frottis faits avec les ulcérations de la région voisine de l'anus, on constate des microbes très abondants, difficiles à caractériser. On remarque surtout des cocci et de petits bacilles ne prenant pas le Gram.

Ensemencements sur milieux aérobies. — Le bouillon ensemencé présente dès le lendemain un trouble uniforme, il contient uniquement de petits diplocoques, quelques-uns en chaînettes. La gélose ensemencée présente dès le lendemain de petites colonies qui augmentent les jours suivants et finissent par couvrir presque toute la gélose. Ce sont les mêmes diplocoques disposés surtout en amas.

Ensemencements sur milieux anaérobies. — Dans le sang gélosé ensemencé poussent des colonies presque transparentes qui contiennent le même diplocoque, lequel finit après quelques jours par se transformer en strepto-bacilles courts. De nombreux repiquages en boîtes de Petri ont donné le même diplocoque très vivace et doué d'un polymorphisme accentué. On injecte au cobaye sous la peau de l'abdomen un demi-centimètre cube de la culture en bouillon. On ne constate aucune réaction.

En résumé, nous trouvons partout (sauf aux ulcérations péri-anales) deux microbes associés, qui, de la verge, ont essaimé dans le sang et au cerveau. Ces deux microbes reproduits sur les planches ci-jointes ont les caractères suivants :

1° Un gros bacille, aérobie, épais, arrondi aux extrémités, prenant le Gram et souvent peu teinté à son centre. Sa longueur est variable suivant l'âge des cultures; souvent il est isolé, tantôt il est en diplobacille ou en petits amas. Il pousse facilement sur le bouillon avec dégagement d'odeur fétide; il est pathogène pour le cobaye, chez qui il reproduit des lésions gangreneuses. Tous ces caractères, dit M. Gouraud (et c'est également mon opinion), permettent d'identifier ce bacille avec le bacille aérobie septique de Legros et Lecenne. J'ai prié M. Legros de venir vérifier le fait et son opinion a été conforme à la nôtre;

2° Un diplocoque aérobie et anaérobie facultatif. Ce diplocoque prend le Gram et il est caractérisé par un polymorphisme étonnant (petit cocci, gros cocci, courtes chaînettes de diplocoques sur gélose, bacilles courts dans les vieilles cultures). Ce diplocoque pousse facilement sur bouillon et sur gélose, il ne liquéfie pas la gélatine et est très vivace. Tous ces caractères, dit M. Gouraud, permettent de l'identifier avec l'entérocoque de Thiercelin. En effet, M. Thiercelin n'a pas hésité à reconnaître l'entérocoque.

Dans notre cas de gangrène génitale foudroyante, c'est le *bacille septique aérobie* qui a été le microbe pathogène ; l'autre microbe, le coccus identifié à l'entérocoque, ne paraît avoir eu qu'un rôle effacé. Quant au streptocoque, *il n'en est pas même question.*

MICROBES DE LA GANGRÈNE DE LA VERGE

Bacille septique aérobie, et entérocoque.

MICROBES DE LA PLAQUE DE MÉNINGITE

Bacille septique aérobie, et entérocoque.

MICROBES DU SANG

Bacille septique aérobie, et entérocoque.

MICROBE DES ULCÉRATIONS PÉRI-ANALES

Entérocoque.

Qu'est-ce donc que le bacille septique aérobie? L'observation suivante tirée de la thèse de M. Legros vous donnera la réponse[1] : Un blessé entre dans le service de M. Peyrot avec une fracture de la jambe droite, datant de six heures ; l'articulation tibio-tarsienne est largement ouverte, la plaie est transversale et due à la perforation de la peau par le fragment supérieur du tibia. Un gros morceau de bois, dit le blessé, a été retiré de la plaie au cours d'un premier pansement. On désinfecte la plaie, on réduit la fracture et on applique un appareil plâtré. On pratique une injection de 20 centimètres cubes de sérum antitétanique. Le lendemain matin la température est à 40 degrés. On défait le pansement et on trouve la plaie noirâtre et d'odeur infecte ; les fils enlevés, il s'écoule un liquide rougeâtre mêlé de bulles gazeuses. Le soir, on pratique l'amputation de la cuisse au tiers moyen. A la partie inférieure de la jambe amputée, la peau a une couleur bronzée et on perçoit une crépitation gazeuse. Le surlendemain de l'opération on défait le pansement, les lambeaux sont sphacélés ; la partie supérieure de la cuisse est crépitante à la pression. Le lendemain la gangrène gazeuse a envahi la peau de l'abdomen et l'odeur est d'une fétidité repoussante. Le malade meurt dans la nuit, six jours après l'accident.

Un peu de sérosité fétide mêlée de gaz avait été prélevée à deux reprises, au milieu des muscles mortifiés, le surlendemain de l'opération. Trois espèces microbiennes furent isolées, toutes trois aérobies de prédilection. C'était un bacille ayant les caractères du colibacille, un diplostaphylocoque liquéfiant la gélatine, enfin un bacille très spécial et correspondant nettement par ses caractères morphologiques à l'espèce prédominante qu'on avait trouvée sur les préparations directes de sérosité fétide. De ces trois espèces, la dernière seule, injectée en culture pure au cobaye, donnait une gangrène gazeuse à évolution rapide ; l'affection tuait le cobaye en quarante-huit heures au plus, et était caractérisée

1. Legros. Recherches bactériologiques sur les gangrènes gazeuses aiguës. *Thèse* de Paris, 1902.

par sa marche envahissante et par des lésions musculaires énormes.

Ce bacille est celui que MM. Lecène et Legros[1] ont décrit sous le nom de bacille septique aérobie; il a fait le sujet de la thèse de M. Legros. Afin d'éviter les répétitions, je ne décris pas en détail les caractères de ce bacille car ils sont comparables au bacille retrouvé dans la gangrène génitale de notre malade, avec cette différence, sur laquelle je reviendrai dans un instant, que dans un cas la gangrène était gazeuse, tandis que dans l'autre cas elle ne l'était pas.

Le bacille septique aérobie, dit M. Legros, a des caractères essentiels, qui d'une part le rapprochent, et d'autre part le distinguent du vibrion septique de Pasteur. M. Legros rapporte une autre observation de gangrène gazeuse due à ce bacille septique aérobie. M. Jacobelli[2] (de Naples) a publié, lui aussi, un cas de gangrène gazeuse aiguë où les recherches bactériologiques sont faites avec le plus grand soin, et l'auteur arrive à conclure que le bacille qu'il a isolé a tous les caractères du bacille septique aérobie décrit par Legros.

Voilà donc un certain nombre de cas qui prouvent qu'il y a une gangrène gazeuse foudroyante dont l'agent pathogène est le bacille septique aérobie.

Mais, direz-vous, ces gangrènes-là sont des gangrènes gazeuses, tandis que la gangrène de notre malade de la salle Saint-Christophe n'était pas gazeuse. Le même bacille septique aérobie serait donc capable d'engendrer tantôt des gangrènes foudroyantes gazeuses, tantôt des gangrènes foudroyantes non gazeuses; comment expliquer tout cela?

C'est le moment, messieurs, de nous arrêter sur la grande question des spécificités microbiennes. Existe-t-il des microbes spécifiques? Certes oui, il y a des microbes spécifiques; ils créent des maladies spécifiques, et ce fut un trait de génie de mon illustre maître Trousseau, d'avoir annoncé

1. Legros et Lecène. Un cas de gangrène aiguë mortelle. *Comptes rendus de la Société de biologie*, 22 juin 1901.
2. Jacobelli. *La riforma medica*, p. 281. Palermo-Napoli, 1904.

qu'on trouverait un jour la spécificité de certains germes correspondant à la spécificité de certaines maladies[1]. La prédiction de Trousseau s'est réalisée, et pour ne parler que de la diphtérie et de la fièvre typhoïde, la spécificité clinique créée par Bretonneau et par Trousseau a été confirmée par la spécificité microbienne. Mais les notions de spécificité microbienne, si attrayantes et si propres à jeter la lumière dans le chaos pathogénique, ces notions ont quelquefois dépassé les bornes, et puisque nous causons actuellement des gangrènes foudroyantes gazeuses, il est certain qu'on s'était trop habitué à l'idée que ces gangrènes relèvent d'une infection spécifique due au vibrion septique de Pasteur. Certes, le rôle pathogène de ce vibrion septique est vrai dans un grand nombre de cas, mais ce vibrion n'est pas le microbe spécifique de toutes les gangrènes foudroyantes gazeuses. D'autres microbes peuvent créer le même tableau clinique avec mêmes lésions.

Pour vous en convaincre, vous n'avez qu'à lire les quelques pages que M. Legros a consacrées à cette question; vous y trouverez une série de microbes capables de créer des gangrènes foudroyantes gazeuses, tels sont : le « bacillus emphysematis maligni » (Wicklein), le « bacillus phlegmones emphysematosœ » (Frænkel), le « bacillus perfringens » (Weillon et Zuber, Rist, Guillemot), comparable au microbe de Frænkel, et « le bacille septique aérobie » (Legros et Lecène).

Il est évident, dit M. Legros, qu'à côté de cas, à type clinique, représentés par la gangrène gazeuse aiguë des chirurgiens, il faut placer des infections quelquefois plus bénignes, pouvant relever d'agents pathogènes identiques et caractérisées par des œdèmes gazeux avec décomposition putride localisée. De son côté, M. Roger[2], délaissant l'idée de spécificité dans la question qui nous occupe, se décide à intituler son chapitre « Divers agents des gangrènes gazeuses », et à côté du vibrion septique il place « une série de microbes

1. Voir, à ce sujet, ma Leçon d'ouverture de la *Clinique de l'Hôtel-Dieu*, t. I, première leçon.
2. Roger. *Les maladies infectieuses*. Masson, 1902.

qui lui sont plus ou moins analogues par leurs propriétés biologiques ou pathogènes ».

Tout cela est fort bien, me direz-vous, et nous voyons que le bacille septique aérobie est capable de déterminer une gangrène foudroyante gazeuse, au même titre que d'autres microbes que nous venons de passer en revue. Mais encore une fois, la gangrène génitale foudroyante de notre malade n'était pas gazeuse. C'est très vrai, mais cela prouve que le bacille septique aérobie, suivant des conditions qui sont encore mal précisées, peut engendrer une gangrène qui est tantôt gazeuse, tantôt non gazeuse. Du reste, la production de gaz n'est signalée dans aucune des trente observations de gangrène foudroyante génitale dont il a été question dans cette étude.

Il est un autre organe dont la gangrène n'est jamais gazeuse (du moins je ne l'ai jamais constaté), c'est l'appendice iléo-cæcal. Il y a longtemps que j'ai fait cette remarque et je vous en ai longuement entretenus dans l'une de mes leçons[1]. Permettez-moi d'y revenir en quelques mots, car la question est de circonstance. La pleurésie qui émane de l'appendicite (pleurésie appendiculaire) est souvent une pleurésie putride et gazeuse. Logiquement, il semblerait que la flore microbienne qui est capable de provoquer à la plèvre putréfaction et formation de gaz, dût être capable également de déterminer à l'appendice, son lieu d'origine, mêmes lésions putrides et gazeuses. Or, il n'en est rien. J'ai vu opérer ou j'ai fait opérer plus de deux cents appendicites, et je n'ai jamais constaté ni gangrène gazeuse du foyer appendiculaire ni phlegmon gazeux de ses parois. Ce qu'on voit, c'est la mortification des tissus, c'est la gangrène parfois foudroyante de l'appendice, mais cette gangrène appendiculaire *n'est pas gazeuse*, et la péritonite qu'elle engendre n'est pas gazeuse. Et cependant la flore anaérobie et aérobie de l'appendicite est des plus riches; on y a même constaté le bacille septique aérobie (Mauté[2]).

1. Dieulafoy. *Clinique médicale de l'Hôtel-Dieu*, t. IV, p. 111.
2. F. Bezançon. *Précis de microbiologie clinique*, 1906, p. 243.

En somme, il ressort de toute cette discussion que la gangrène foudroyante de la verge ne rentre pas dans le cadre des gangrènes gazeuses. De plus, elle n'est pas une maladie spécifique ayant son microbe spécifique. Il faut donc laisser de côté la formule d'après laquelle le streptocoque serait l'agent pathogène de cette gangrène génitale. Ne voir dans cette gangrène qu'une infection streptococcique serait une assertion inexacte. Dans certains cas, il est vrai, surtout quand la gangrène est associée à la lymphangite et à l'érysipèle, l'agent pathogène paraît être un streptocoque, mais dans d'autres cas le streptocoque fait défaut, on a trouvé d'autres microbes, et chez notre malade en particulier, c'est le bacille septique aérobie qui a provoqué d'abord la gangrène locale et ensuite la septicémie qui a entraîné la mort.

Cette étude de bactériologie, pour si intéressante qu'elle soit, ne fait que reculer le problème pathogénique sans le résoudre. En admettant que le streptocoque ou le bacille septique aérobie, ou d'autres microbes, soient les agents pathogènes de la gangrène génitale que nous venons d'étudier, d'où viennent ces microbes et quelle est la cause de leur virulence? pourquoi d'une part la destruction foudroyante des tissus et pourquoi d'autre part la bénignité relative de la maladie? Nous l'ignorons. On dira qu'il faut compter avec le terrain génital, qui paraît être un terrain de réceptivité bien préparé. Mais que veulent dire ces mots de terrain prêt à la réceptivité morbide? Nous l'ignorons également. La plupart des gens dont on a rapporté l'histoire, sont des hommes vigoureux, sans tares antérieures, et voilà que sans cause appréciable, avec ou sans coït récent, en pleine santé, sans contagiosité démontrée (la femme étant pour ainsi dire toujours indemne), éclate la gangrène foudroyante.

Cette gangrène a vraiment des caractères bien tranchés. Jamais jusqu'ici on n'y a constaté la présence de gaz; le bacille septique aérobie lui-même, qui dans les traumatismes chirurgicaux est un agent de gangrène gazeuse, a été chez notre malade un agent de gangrène non gazeuse. La gangrène génitale foudroyante tient donc une place à part, à

côté des gangrènes foudroyantes gazeuses, elle est du reste infiniment moins redoutable.

Je fais cette autre remarque, que jamais jusqu'ici la gangrène en question n'a dépassé les limites des organes génitaux; elle n'est pas ambulante, elle n'est pas envahissante comme les gangrènes gazeuses; les organes génitaux sont sa proie et elle s'en contente, encore même le plus souvent y reste-t-elle superficielle; je ne vois pas un seul cas où elle ait empiété sur le ventre ou sur les cuisses.

Elle n'a rien de commun avec les gangrènes par lésions vasculaires, le cas de notre malade en est une preuve irréfutable; ici, pas de phlébite avec thrombose, pas d'artérite oblitérante, l'agent toxique infectieux semble avoir sur les tissus une action directement nécrosante. Voilà, messieurs, les réflexions qui m'ont été suggérées par cette variété de gangrène foudroyante dont la pathogénie, vous le voyez, n'est pas encore nettement élucidée. Jusqu'à nouvel ordre, et faute de mieux, la dénomination de « spontanée » peut donc lui être conservée.

CINQUIÈME LEÇON

DEUX CAS DE CÉCITÉ HYSTÉRIQUE

MESSIEURS,

Vous savez que l'hystérie a pour l'œil une prédilection bien marquée : rétrécissement du champ visuel, achromatopsie, dyschromatopsie, chevauchement des cercles colorés, scotomes, hémiopie latérale, amblyopie, amaurose unilatérale et cécité complète sont autant de troubles visuels tributaires de l'hystérie. C'est de la *cécité hystérique* qu'il sera question aujourd'hui, à propos de deux aveugles qui ont séjourné dans nos salles. Voici l'histoire de ces malades que vous avez pu examiner longuement à loisir.

Le mardi 6 septembre 1904, on conduisait dans notre salle Saint-Christophe un jeune aveugle de vingt-cinq ans. Ce pauvre garçon ne distinguait même pas le jour de la nuit, la cécité était absolue. A peine eut-on commencé à l'interroger, qu'en homme qui a hâte de nous renseigner il s'empressa de nous apprendre qu'il avait eu la syphilis. « Je suis aveugle, dit-il, et j'ai eu la vérole il y a trois ans. » Et alors, sans nous faire grâce du moindre détail, il raconta qu'étant au régiment, il s'aperçut un jour de la présence d'un petit bouton sur le gland. Quelques semaines plus

tard apparaissaient une roséole et des plaques muqueuses. Un médecin militaire fit le diagnostic et institua le traitement. Le soldat fut soumis pendant vingt jours aux frictions mercurielles et, plus tard, à l'iodure de potassium. Après ce traitement il rentra dans le rang, toutefois il continua à se soigner avec une scrupuleuse exactitude, prenant tantôt du mercure, tantôt de l'iodure, tant il redoutait les accidents syphilitiques. Pareille obsession explique pourquoi il nous avait fait part tout d'abord de son ancienne syphilis.

Et en effet, la syphilis attaque fréquemment l'organe de la vision[1]. Qu'il s'agisse de lésions périphériques, telles que kératite, iritis, neuro-rétinite, chorio-rétinite, ou de lésions osseuses, scléro-gommeuses, intéressant les nerfs optiques, le chiasma, les couches optiques, les tubercules quadrijumeaux antérieurs, le cunéus, on sait que les troubles de la vue, légers ou intenses, ne sont pas rares au cours de l'infection syphilitique.

Notre premier soin fut donc de diriger nos investigations dans ce sens, afin de voir quelle part pouvait être attribuée à la syphilis dans le cas actuel. Quelques questions préalables s'imposaient : cet homme était-il devenu aveugle soudainement, ou bien la perte de la vue avait-elle été lente et graduelle? La cécité existait-elle chez lui à l'état de symptôme isolé, ou faisait-elle partie d'un ensemble de symptômes tels que céphalée, vomissements, paralysie faciale, paralysie des nerfs oculo-moteurs, hémiplégie, crises épileptiformes, etc., symptômes qui sont si fréquents au cas de syphilome intracranien ?

Le malade nous donna les renseignements les plus précis. C'est brusquement, en moins d'un quart d'heure, qu'il est devenu aveugle, alors qu'antérieurement sa vue était absolument bonne. La veille de son entrée dans notre service, le 5 septembre, il avait éprouvé quelques vertiges et un violent mal de tête ; vers quatre heures, se sentant indisposé, il quitta son travail de maçon pour rentrer chez lui. Mais en

1. A. Fournier. *Syphilis du cerveau*, p. 389. Paris, 1879. — F. Terrien. *Syphilis de l'œil et de ses annexes*. Paris, 1905.

route il perdit la vue et il fut pris d'une sorte d'amnésie, oubliant le nom des rues qu'il devait traverser. En vain demanda-t-il à des passants de lui venir en aide; on le prenait pour un ivrogne et on ne lui répondait même pas. Un gardien de la paix l'aperçoit, le prend pour un vagabond et l'emmène au poste. Là on le fait asseoir sur un banc sans s'occuper de lui. Enfin, sur ses instances réitérées, on le conduit à l'hôpital.

Pendant son récit, nous examinons ses pupilles et nous les trouvons normales; les réflexes à la lumière sont bien conservés. Tous ces renseignements étaient pour nous de premier ordre, et déjà, avant même de connaître le résultat de l'examen ophtalmoscopique, nous pouvions affirmer que la cécité de notre malade n'était pas due à des lésions syphilitiques. Ce n'est pas ainsi que procède la syphilis. La cécité syphilitique (du reste assez rare) n'a pas cette soudaineté. Le syphilome intracranien n'abolit pas la vision tout à coup; il procède avec plus de lenteur, et, à supposer des lésions intracraniennes capables d'aboutir à la cécité, ces lésions n'évoluent pas sans déterminer quelques-uns des symptômes satellites que j'énumérais il y a un instant. Or, rien de tout cela n'existait chez notre aveugle. Du reste, l'intégrité absolue des yeux fut démontrée par l'examen à l'ophtalmoscope, pratiqué par M. Terrien.

Pour toutes ces raisons, nous rejetâmes l'hypothèse de lésions syphilitiques, comme aussi de toute tumeur intracranienne, de quelque nature qu'elle fût. L'état des pupilles, la conservation des réflexes lumineux, l'intégrité des milieux de l'œil nous permettaient d'être aussi absolus dans notre diagnostic. Pour des raisons que nous exposerons plus loin, en discutant les causes des cécités, nous éliminâmes également le groupe des cécités par intoxication (alcool, plomb, nicotine, urémie).

Restait une cause à laquelle il faut toujours penser, quand il s'agit de cécité soudaine; je veux parler de l'hystérie. Cet homme n'était-il pas atteint de cécité hystérique? La réponse eût été facile si la cécité avait fait suite à une attaque d'hystérie; mais nous avons eu beau rechercher des

signes d'hystérie, nous n'en avons trouvé aucun : pas d'attaque convulsive, pas d'hémiplégie, pas de contractures, pas d'hémianesthésie, pas d'anesthésie sensorielle, pas d'anesthésie des paupières et des cornées, pas de zones hystérogènes, rien, en un mot, qui rappelât l'hystérie et qui pût confirmer ce diagnostic. Et cependant, j'avais la conviction qu'il s'agissait bien ici de cécité hystérique.

Nous avons alors fouillé le passé de cet homme, et voici ce que nous avons appris : à dix-huit ans, il s'éprend follement de la fille de son patron, il la demande en mariage, on la lui refuse et il l'enlève. Plus tard, au moment où les parents allaient consentir au mariage, il faut partir pour le service militaire. Sur ces entrefaites, le jeune homme apprend que sa fiancée mène une vie des plus déréglées ; il en éprouve un coup terrible, et il est pris « d'une attaque de nerfs ». Son caractère change ; il fréquente les filles et il prend la vérole. A sa sortie du régiment, il a des moments d'absence, « son caractère est tout changé », et, en fin de compte, survient le brusque épisode de la cécité.

En somme, l'état mental de ce garçon avait subi un rude assaut et « l'attaque de nerfs » qu'il eut au régiment fut sans doute une attaque d'hystérie. Ajoutons à cela la syphilis, dont le rôle provocateur est bien connu, et nous aurons les facteurs qui ont engendré la névrose, dont la cécité soudaine fut, en dernier lieu, une manifestation monosymptomatique.

Cet hystérique est devenu brusquement aveugle, comme d'autres hystériques deviennent brusquement sourds, aphasiques, muets, hémianesthésiques, hémiplégiques, et ces manifestations diverses de l'hystérie, cécité, surdité, mutisme, aphasie, paralysie, peuvent exister soit isolées, soit combinées. Je portai donc le diagnostic de cécité hystérique, je rassurai ce pauvre garçon, qui se lamentait sur son état, je lui promis qu'il retrouverait complètement la vue et j'instituai le traitement suivant : un fort aimant est appliqué sur le côté gauche ; quelques jours plus tard, l'œil gauche distingue la clarté du jour. Je prescris des pilules de *mica panis*, afin d'agir par suggestion, et je promets au

malade qu'en une semaine il aura recouvré la vue. Le 12 septembre, les couleurs blanc et bleu sont perçues. L'aimant est toujours en place. Bientôt le malade peut lire les gros caractères d'un journal et, le 22 septembre, la guérison est complète.

Dès que notre homme eut recouvré la vue, on examina l'état de son champ visuel. C'était un moyen de confirmer le diagnostic et de déjouer toute supercherie dans le cas peu probable où le malade nous eût trompés. L'examen fut fait par M. Terrien et confirma l'existence de l'hystérie. On constata aux deux yeux un fort rétrécissement du champ visuel. Les cercles du bleu, du rouge et surtout du vert étaient très rétrécis ; de plus, le bleu et le rouge chevauchaient l'un sur l'autre, au lieu de former des cercles concentriques distincts.

Ce garçon demanda sa sortie et il reprit son travail, mais, six semaines plus tard, il fut de nouveau brusquement atteint de cécité. Il revint dans notre service. Il nous raconta que depuis sa sortie de l'Hôtel-Dieu il avait été en parfaite santé, mangeant bien, dormant bien et se croyant débarrassé pour toujours de cette cécité qui l'impressionnait très vivement. Vous rencontrerez des hystériques qui supportent facilement la privation de la lumière; je vous citerai des observations, l'une entre autres de M. Cruchet, où la jeune hystérique frappée de cécité conservait son entrain et sa gaîté; vous en verrez d'autres au contraire, et notre malade est du nombre, qui sont très péniblement impressionnés par la perte de la vue. Ce pauvre garçon se lamentait et nous demandait de le guérir le plus vite possible; il craignait de rester aveugle et cette idée l'obsédait sans cesse; il se déclarait prêt à faire tous les traitements pour avancer sa guérison; il couchait avec son aimant et il se l'appliquait jour et nuit, avec foi et conscience, espérant toujours voir arriver le rayon de lumière tant désiré. En voilà un qui n'était pas un simulateur. Du reste l'examen du champ visuel nous avait complètement édifiés; l'hystérie ne pouvait être mise en doute.

Ce jeune homme resta complètement aveugle pendant une

quinzaine de jours, puis la vue reparut, mais les altérations du champ visuel persistèrent sans aucun changement. Depuis lors, nous n'avons plus revu notre malade.

L'étude du champ visuel joue un si grand rôle dans l'hystérie que je ne crois pas inopportun d'entrer à ce sujet dans quelques détails. Vous savez ce qu'on entend par champ visuel normal. Quand nous regardons droit devant nous, les yeux immobiles, notre regard embrasse un certain espace; il s'étend en dehors (côté temporal), en dedans (côté nasal), en haut et en bas.

Les limites du champ visuel sont faciles à constater, soit en surface plane au moyen du campimètre, soit en surface courbe au moyen du périmètre. On trace sur un papier les limites du regard constatées dans toutes les directions et on obtient ainsi une courbe qui reproduit l'étendue du champ visuel à l'état normal et à l'état pathologique. Or, notre malade avait un rétrécissement considérable du champ visuel, ainsi qu'on le constate sur l'une des planches suivantes.

Cet homme avait eu également quelques troubles visuels concernant la perception des couleurs. D'une façon générale l'anesthésie chromatique est un symptôme fréquent de l'hystérie; tantôt il y a perte complète de la perception des couleurs (achromatopsie), tantôt la perte n'est que partielle, tantôt enfin il y a confusion de la perception colorée : c'est la dyschromatopsie.

Le rétrécissement concentrique du blanc et des couleurs est le symptôme visuel le plus fréquent. La planche XVII reproduit le champ visuel normal pour le blanc et pour les couleurs. On y voit que les couleurs forment de la périphérie vers le centre des cercles bleu, rouge et vert; les autres couleurs, violet et jaune, ne sont pas indiquées ici. La planche XVIII reproduit le champ visuel coloré de notre hystérique; on y voit combien sont rétrécis les cercles du bleu, du rouge et surtout le cercle du vert. De plus, le bleu et le rouge ne forment pas des cercles concentriques distincts, ils chevauchent l'un sur l'autre. Ces modifications du champ visuel coloré peuvent persister très longtemps chez les hystériques, ils durent bien après la disparition de la cécité.

La planche XVII représente le rétrécissement du champ visuel, et le rétrécissement avec chevauchement des cercles colorés constatés chez notre hystérique par M. Terrien.

La planche XVIII représente le champ visuel et les cercles colorés à l'état normal.

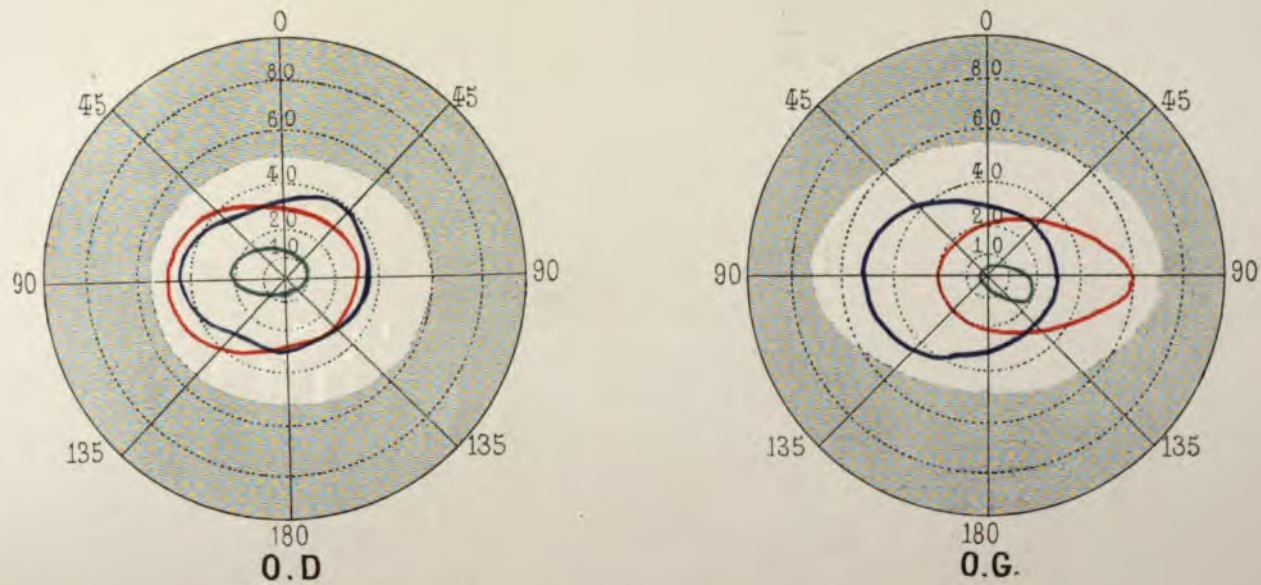

EXAMEN DE L'ŒIL DE NOTRE MALADE

Rétrécissement du champ visuel; rétrécissement et chevauchement des cercles colorés.

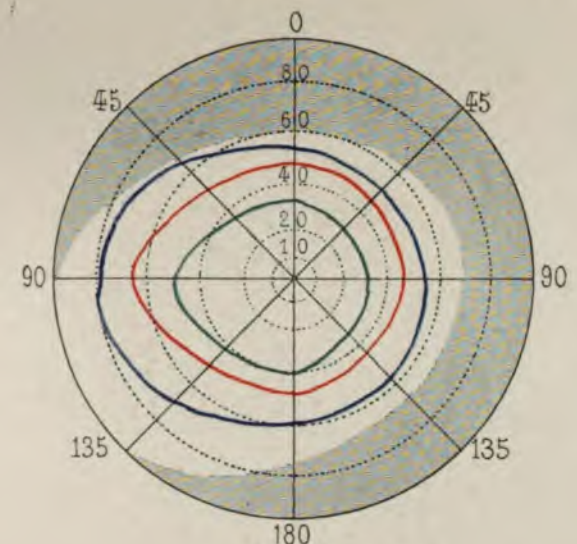

O.D.

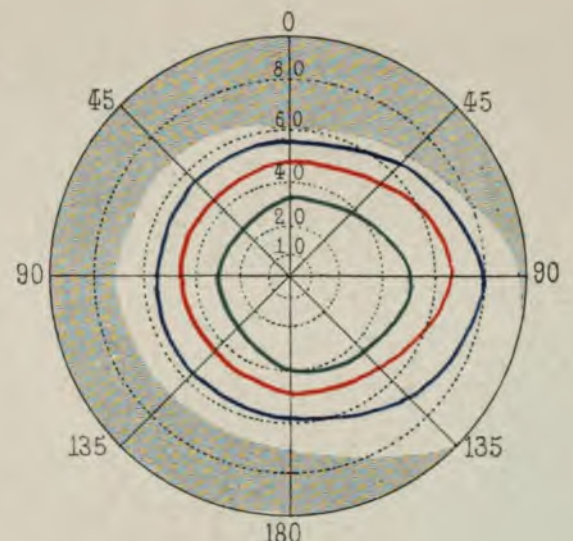

O.G.

EXAMEN DE L'ŒIL A L'ÉTAT NORMAL

Champ visuel et cercles colorés.

Ce qui caractérise l'observation de notre homme de la salle Saint-Christophe, c'est l'apparition de la cécité à l'état d'hystérie locale, mono-symptomatique, sans autre manifestation hystérique concomitante. Dans le cas suivant, nous allons voir la cécité associée à l'hémiplégie et aux contractures. Voici le fait :

Le 6 mars dernier on conduisait dans notre salle Sainte-Jeanne une femme de quarante-quatre ans, complètement aveugle. Nous la trouvons blottie dans son lit, les yeux fermés et indifférente à ce qui se passe autour d'elle. Aux questions qu'on lui adresse, elle répond à peine et avec mauvaise humeur. Nous apprenons cependant qu'elle a perdu la vue brusquement il y a cinq semaines dans les conditions suivantes :

C'était le samedi 4 février; elle avait depuis le matin un fort mal de tête, quand tout à coup elle fut prise d'étourdissement et tomba sans connaissance sur le palier de son escalier. Des voisines la relevèrent et la couchèrent dans son lit. Quand elle revint à elle, la vue était complètement perdue. Le lendemain dimanche, la cécité et la céphalée persistèrent et dans la nuit survinrent des vomissements réitérés.

Les jours suivants la céphalée fut terrible et l'aveugle entra dans le service de M. de Lapersonne; mais une hémiplégie gauche s'étant déclarée elle voulut retourner chez elle, où elle resta quatre semaines, toujours privée de la vue et paralysée. C'est alors qu'elle vint dans notre service.

Nous l'examinons : elle est complètement aveugle; néanmoins, chose importante, les réflexes pupillaires sont conservés à la lumière du jour et à la lumière artificielle, à l'examen direct comme à l'examen consensuel. Il y a donc intégrité de la voie centripète du réflexe lumineux, c'est-à-dire intégrité du nerf optique. M. Terrien examine à l'ophtalmoscope le fond de l'œil et la papille du nerf optique, tout est normal; la papille a sa coloration rosée ordinaire, et les vaisseaux ont leur calibre habituel. En résumé, cécité complète à début brusque, conservation du réflexe pupillaire à la lumière et intégrité du fond de l'œil, tel était le résultat de nos investigations. Ici, comme chez notre précédent ma-

lade, ces constatations répondaient au syndrome que je désigne du nom de « triade symptomatique de la cécité hystérique ». Nous portons donc chez cette aveugle, comme chez l'aveugle de la salle Saint-Christophe, le diagnostic de cécité hystérique.

Cette femme, avons-nous dit, avait été atteinte d'hémiplégie gauche peu de temps après sa cécité. A notre examen nous constatons que cette hémiplégie respecte la face, mais le bras et la jambe sont complètement paralysés. C'est une hémiplégie flasque qui dure actuellement depuis quatre semaines. Par la flexion du coude, nous pouvons apprécier la tonicité musculaire de l'avant-bras et du bras, que nous trouvons égale à droite et à gauche. Le peaucier se contracte également bien des deux côtés. L'excitation de la plante du pied provoque le réflexe des orteils *en flexion*, un peu moins à gauche qu'à droite; il n'y a donc pas de signe de Babinski. Ces constatations éloignent l'hypothèse d'une hémiplégie organique et prouvent que cette hémiplégie est hystérique comme la cécité.

D'autres signes confirment encore le diagnostic d'hémiplégie hystérique. Ainsi on constate une hémianesthésie gauche à la face, au tronc, à la racine et à l'extrémité des membres. Cette anesthésie s'arrête exactement à la ligne médiane du corps; elle est absolue au toucher, à la piqûre, à la chaleur et au froid. Elle atteint également le goût, l'odorat et l'audition du côté gauche. C'est là une hémianesthésie sensitivo-sensorielle comme on n'en observe que dans l'hystérie.

Signalons encore chez cette femme des contractures hystériques. Ainsi, quand on lui fait tirer la langue, l'organe se dévie fortement à gauche; ce n'est pas une déviation paralytique, c'est une contracture à laquelle les lèvres ne participent pas. Elle présente encore d'autres contractures qui ont, dans le cas actuel, un intérêt particulier. Elle tient obstinément les yeux fermés, et, si on lui demande de les ouvrir, elle fait un grand effort, elle entr'ouvre les paupières et, en même temps, on peut voir les globes oculaires se dévier très fortement à droite, par saccades successives.

Simultanément, les sourcils se froncent et la tête est entraînée à droite par contracture saccadée des muscles du cou. Cette déviation de la tête et des yeux n'est pas permanente, elle ne se produit qu'au moment des efforts faits par la malade pour ouvrir les yeux. Il résulte de ces différentes contractures simultanées une attitude spéciale sur laquelle je reviendrai plus loin.

La ponction lombaire vint compléter le diagnostic : elle donna issue à un liquide limpide dans lequel le cytodiagnostic ne révéla la présence d'aucun élément cellulaire.

Aimantation, électrisation, préparations bromurées, suggestion furent mises en œuvre sans le moindre résultat; la cécité, les contractures de la langue, de la tête et des yeux persistèrent sans aucune amélioration.

Le 26 juillet, se place un incident important dans l'histoire de la malade, incident d'autant plus intéressant qu'il est venu confirmer le diagnostic et convaincre ceux d'entre vous qui auraient pu conserver quelque doute. Vers huit heures du matin, une femme de la salle Sainte-Jeanne court à une fenêtre, se jette dans la cour et se tue sur le coup. On remonte le cadavre dans la salle, au grand émoi de toutes les malades. Notre aveugle, au courant de ce tragique événement, pousse un grand cri et perd connaissance. Au même instant, mon chef de clinique, M. Crouzon, entre dans la salle et assiste à une attaque de grande hystérie qui dure quelques minutes et pendant laquelle il constate la disparition de l'hémiplégie gauche. La malade se mord la langue, raidit ses membres et leur imprime alternativement des mouvements de flexion et d'extension sans aucune secousse clonique; par moment, elle se courbe en arc de cercle, ou encore elle prend les attitudes passionnelles de l'hystérie.

Pendant la crise, la sensibilité est égale à la plante des deux pieds. le réflexe des orteils en flexion s'y fait de même manière, tandis que, la crise terminée, la plante du pied gauche récupère son anesthésie et le réflexe en flexion est plus difficile à mettre en jeu.

Après la crise, on s'aperçut que la malade avait uriné sous elle. Malgré l'adjonction de quelques signes qui ne sont pas

habituels à l'hystérie (cri initial, morsure de la langue, émission d'urines), nous avons l'impression très nette que la malade a eu une crise de grande hystérie : la crise éclatant à la suite d'une vive émotion, les attitudes caractéristiques de cette femme pendant la crise, l'absence de clonus et de stertor, l'absence du signe de Babinski, tout nous conduit à ce diagnostic.

Il était intéressant de savoir si notre aveugle avait recouvré la vue sous l'influence de son attaque d'hystérie, ainsi que cela a été constaté dans plusieurs observations, mais nous n'avons pas eu cette satisfaction ; dès qu'on a essayé de soulever les paupières abaissées, les deux globes oculaires contracturés se sont déviés vers la droite et la cécité est restée aussi absolue que par le passé.

A la longue, cette femme, devenue plus confiante, nous a mis au courant de sa vie. A l'âge de dix ans, elle eut une première attaque d'hystérie à la vue d'un homme assassiné. A seize ans, elle resta cinq mois à l'hôpital de Rennes, à cause de « ses attaques de nerfs ». A dix-neuf ans, en proie à une crise avec délire, elle se jeta dans la rue et se fractura les deux jambes sans en être autrement émotionnée. De dix-neuf à vingt-neuf ans, elle entra plusieurs fois à l'hôpital de Rennes; ses crises furent souvent accompagnées de délire, et elle prit l'habitude de la morphine. A vingt-neuf ans, à l'asile de Saint-Méen, près Rennes, elle aurait été placée dans la section des épileptiques. Depuis lors, elle a séjourné dans différents hôpitaux, à Caen, à Bordeaux (dans le service de M. Pitres). Enfin, la brusque cécité dont elle est atteinte serait survenue, au dire de sa sœur, à la suite d'une attaque de nerfs. Cette cécité dure actuellement depuis dix mois; combien de temps durera-t-elle encore? C'est une question à laquelle il n'est pas possible de répondre. Tous les moyens que nous avons mis en œuvre n'ont encore donné aucun résultat; peut-être les mouvements commencent ils à reparaître dans les membres hémiplégiés.

Telle est l'observation de nos deux aveugles hystériques. Chez l'un, la cécité a été de courte durée, sans aucune autre

manifestation concomitante de l'hystérie, c'était vraiment un exemple d'hystérie mono-symptomatique. Chez l'autre, la cécité dure depuis dix mois au milieu d'un cortège de symptômes hystériques les plus variés. Ces deux cas pourraient nous suffire, à la rigueur, pour amorcer l'histoire générale de la cécité hystérique, mais il est d'autres faits où le tableau clinique revêt des aspects si divers qu'il me paraît préférable d'esquisser quelques autres observations pour vous mieux familiariser avec la question.

Dans l'observation de MM. Dujardin-Beaumetz et Abadie[1], l'anesthésie généralisée fut le symptôme satellite de la cécité hystérique. Voici le cas : une jeune fille de seize ans est prise de mal de tête vers cinq heures du soir; elle va se coucher, et le lendemain elle se réveille complètement aveugle. M. Abadie l'examine à l'ophtalmoscope et constate l'intégrité des yeux. Toute la surface du corps étant absolument anesthésiée et analgésiée, on fait avec raison le diagnostic de cécité hystérique. La cécité de cette jeune fille dura deux mois, et après la guérison qui fut complète, on constata un rétrécissement hystérique du champ visuel.

Dans l'observation de M. Cruchet[2], l'hémiparésie gauche, l'hémianesthésie, la perte du goût, de l'odorat et de l'ouïe du côté gauche, accompagnèrent la cécité hystérique; voici le cas. Pendant une récréation et sans cause apparente, une fillette de douze ans devient subitement aveugle. Elle présente en même temps une céphalalgie intense avec vomissements, si bien qu'effrayé de ces symptômes un médecin émet l'hypothèse de troubles méningés. L'examen à l'ophtalmoscope dénote l'intégrité complète des yeux; le réflexe à la lumière est normal.

Les phénomènes aigus ne tardent pas à s'amender, et le

1. Dujardin-Beaumetz et Ch. Abadie. Cécité hystérique; amélioration par la métallothérapie et les applications d'aimants; disparition complète des troubles visuels sous l'influence de l'électricité statique. *Bulletins de la Société médicale des hôpitaux de Paris*, séance du 9 mai 1879, p. 145.

2. R. Cruchet. Hystérie juvénile chez une fillette de douze ans; hémianesthésie sensitivo-sensorielle gauche complète; neuf crises d'amaurose double absolue; perversion de la vision binoculaire; discussion. *Archives de neurologie*, septembre 1901, p. 177.

cinquième jour, brusquement, la fillette s'écrie un matin « Tiens! je vois du rouge! » Elle venait de reconnaître l'étiquette pharmaceutique de couleur rouge collée sur un sac de farine de moutarde qui était posé non loin de là sur une table. A partir de ce moment précis elle avait recouvré la vue, elle était guérie.

C'est au cours de cette première atteinte de cécité que la malade devint hémiparésiée du côté gauche. Vers quatre heures de l'après-midi, en voulant couper un morceau de viande, elle laisse tomber sa fourchette; elle constate alors une diminution considérable de la force à la main gauche. Le lendemain à son réveil, elle est pendant quelques minutes dans l'impossibilité de remuer les membres supérieurs et inférieurs gauches. Cette hémiplégie reste passagère et se transforme en une hémiparésie persistante qui n'est point modifiée par la guérison de la cécité.

Trois semaines plus tard, le 13 juin, survient une seconde attaque de cécité dans les conditions suivantes : elle refuse à une de ses maîtresses du couvent de remplir un devoir qui lui est imposé; on la menace alors de la renvoyer dans sa famille et, sous l'effet possible de cette contrariété, quelques heures plus tard, vers sept heures et demie du soir, elle devient subitement aveugle. Quatre jours après, dans la matinée, elle était descendue dans le magasin de son père qui est liquoriste, et elle se tenait assise sur une chaise, causant avec sa tante, lorsqu'un client entra pour acheter une bouteille de rhum. C'est alors que brusquement elle aperçut sur une étagère plusieurs bouteilles de rhum ayant des étiquettes de couleur *rouge* foncé; elle se leva aussitôt, guérie de sa cécité et c'est elle qui servit le client.

Le lendemain elle vient à la clinique, où on l'examine. Elle présente à ce moment une hémianesthésie totale gauche avec hémiparésie; la pression du dynamomètre indique 15 kilogrammes pour la main droite et 5 kilogrammes pour la main gauche. La conjonctive et la cornée sont insensibles du côté gauche, les réflexes pupillaires existent normalement des deux côtés. Pas de lésion ophtalmoscopique et pas de trouble de la vision des couleurs. Le champ visuel

présente un rétrécissement concentrique accentué. Ce rétrécissement est encore plus marqué pour les couleurs, et à l'œil droit les champs visuels pour le rouge et pour le bleu se correspondent.

Le 10 juillet la petite malade se trouvait à la pension, quand elle est prise brusquement de céphalée et de maux d'estomac. On la fait descendre au jardin et brusquement elle devient aveugle. On la conduit à la clinique, on projette au devant de ses yeux les rayons d'une lampe électrique alternativement allumée et éteinte, mais la cécité reste absolue. On se décide alors à tenter quelques manœuvres directes : à cet effet on instille d'abord dans les deux yeux du sulfate de zinc sans résultat; puis on instille dans l'œil droit de l'atropine qui provoque une mydriase sans amélioration de la vue. On essaye ensuite d'endormir la jeune fille en pressant pendant quelques minutes sur les paupières fermées : vaine tentative. On pratique l'électrisation par le courant faradique en plaçant les électrodes au niveau des tempes; le passage du courant est assez mal toléré et n'a pas de succès.

Quelque temps plus tard, Marthe était en train de prendre un bain de pied, lorsque subitement elle aperçut en face d'elle un christ d'ivoire qui se détachait sur un fond de velours *rouge*; elle retrouve aussitôt la vue. En octobre survient une crise qui dure trois jours et qui disparaît à la vue d'un coussin de velours *rouge* sur lequel la jeune fille était appuyée.

La septième crise de cécité se produisit dans des conditions assez curieuse. Marthe couchait chez sa grand-mère et s'était endormie paisiblement, quand, se réveillant brusquement, elle dit : « Grand-mère, passe-moi les allumettes pour que j'éclaire. — Mais la lampe est allumée! — Je ne la vois pas, je n'y vois rien. » Elle était de nouveau aveugle. Le lendemain à son réveil, la première chose qu'elle aperçut fut son corsage doublé de rouge : elle était guérie.

Quelques semaines plus tard, huitième crise de cécité hystérique. Marthe a une hémianesthésie gauche sensitivo-sensorielle avec hémiparésie, et une hémihyperthésie droite. Au point de vue thérapeutique on songe à utiliser la couleur

rouge, qui spontanément a plusieurs fois donné de bons résultats. On conduit la jeune fille dans une chambre obscure, et brusquement on met à découvert un carreau rouge ; le visage de la fillette s'illumine aussitôt d'un reflet rouge intense, mais la cécité reste absolue. Et cependant, quelques heures plus tard, comme elle se trouvait sur un banc avec ses petites compagnes, elle s'écria brusquement : « Des pantoufles rouges ! J'y vois ! » Et c'est ainsi qu'elle recouvra la vue pour la huitième fois, après dix jours de cécité. L'hémianesthésie persista encore longtemps.

Dans l'observation de M. Cartaz[1], une surdité absolue fut le symptôme satellite de la cécité hystérique : une femme de trente-cinq ans, ayant éprouvé une forte émotion, éclate en sanglots et est prise de spasmes nerveux. Elle se couche, et le lendemain matin, au réveil, elle se met en colère contre sa femme de chambre et lui reproche de la laisser plongée dans l'obscurité et de ne pas répondre à ses questions. En réalité, la femme de chambre avait ouvert fenêtres et rideaux et répondait fort bien aux questions, mais Madame était devenue subitement aveugle et sourde. Un médecin fut appelé, il fut témoin de la cécité et de la surdité mais il constata l'intégrité des yeux et des oreilles. La surface du corps était fortement hyperesthésiée. On pratiqua le traitement de l'hystérie ; on appliqua des aimants des deux côtés du corps ; l'hyperesthésie ne fut pas longue à céder et le lendemain la vue et l'ouïe reparurent presque subitement.

L'observation de M. Marinesco[2] concerne une jeune fille de quinze ans, ayant eu déjà des manifestations hystériques et qui fut prise successivement de cécité, de surdité, de mutisme, de légère aphasie et d'œsophagisme. Elle était donc complètement isolée du monde extérieur, puisqu'elle ne pouvait ni voir, ni entendre, ni parler. La cécité et la surdité étaient absolues, et cependant la jeune hystérique

1. Cartaz, *in* F. Chavanne. Oreille et hystérie. *Thèse* de Lyon, 1901, p. 159.
2. G. Marinesco. Un cas de surdi-cécité avec œsophagisme chez une hystérique ; guérison rapide par l'isolement. *Bulletins et mémoires de la Société médicale des hôpitaux de Paris*, séance du 24 mars 1899, p. 366.

passait des heures au piano et jouait avec perfection ses airs favoris, ce qui en somme est assez difficile à comprendre. L'œsophagisme fut si violent qu'il fallut pratiquer le cathétérisme pour alimenter la malade. Quinze jours plus tard, la douche aidant, la cécité et la surdité disparurent brusquement et la jeune fille quittait l'hôpital, n'ayant plus aucun stigmate d'hystérie.

Le fait relaté par M. Bourlier[1] est tout à fait remarquable. Il a trait à une femme de trente ans, qui est subitement prise de cécité pendant qu'elle remplit un seau d'eau. Dix jours après, la vue revient aussi soudainement qu'elle avait disparu. Six mois plus tard, en sortant de table, la malade éprouve tout à coup une violente céphalalgie ; c'est à peine si elle a le temps de se rendre chez sa voisine, où elle est prise de mutisme complet en même temps que d'hémiplégie droite, de cécité et de surdité absolues. La voilà donc muette, sourde, aveugle et paralysée. Ce n'est pas tout. Le lendemain, perte de l'odorat et œsophagisme. La surdité disparaît, mais la cécité et le mutisme persistent. Cette femme tient les paupières fermées, et, quand on les écarte, on constate que le globe oculaire se porte en bas par contracture du droit inférieur; par moments, le globe de l'œil roule dans toutes les directions. Les cornées et les sclérotiques sont insensibles. Le 8 décembre éclate une crise d'hystérie avec spasmes rythmiques gesticulatoires. Après le dernier spasme, la malade pousse un soupir, elle se frappe la tête et le corps, puis tout à coup elle s'écrie : « J'y vois ! » La cécité avait brusquement disparu.

Ces jours derniers, le professeur Sañudo (de Madrid) m'a fait part de l'observation suivante : Il reçoit, dans son service de clinique, une femme de vingt-huit ans, qui était devenue subitement aveugle. Cette femme avait eu des attaques d'hystérie et, pour le moment, elle présentait une anesthésie de la main et du bras droit. On porta le diagnostic de cécité hystérique. Une dizaine de jours plus tard, pendant que le professeur présentait l'aveugle aux

1. Bourlier. *Bulletin médical de l'Algérie*, octobre 189 .

élèves, en motivant son diagnostic, cette femme se sentit impressionnée et la vue reparut aussitôt.

M. Mendel[1] a observé une jeune fille qui se plaignait de céphalalgie continuelle et violente localisée surtout au front et aux tempes. Cette douleur devint épouvantable, et la jeune fille perdit la vue soudainement. Les pupilles étaient égales des deux côtés, elles réagissaient à la lumière et l'examen ophtalmoscopique dénotait l'intégrité de l'œil. L'insomnie était absolue. Cinq mois plus tard, la cécité durant toujours, la malade fut prise d'agitation nerveuse et « d'attaques de manie » pendant lesquelles elle chantait, criait et frappait portes et fenêtres. Des accès de rire involontaires alternaient avec des crises de larmes. Une nuit, la jeune fille eut du délire et des hallucinations : le lendemain, elle eut la joie de recouvrer la vue; elle avait été aveugle pendant neuf mois.

J'arrête là les citations. Les observations de nos malades de la salle Saint-Christophe et de la salle Sainte-Jeanne, auxquelles j'ai joint le résumé de plusieurs autres observations, suffiront pour vous donner une idée de la cécité hystérique. Il nous sera facile maintenant de reprendre cette étude dans son ensemble.

1. E. Mendel. Ueber hysterische Amaurose. *Deutsche Zeitsch. für prakt. Med.*, 1874, I, p. 403.

SIXIÈME LEÇON

DEUX CAS DE CÉCITÉ HYSTÉRIQUE

Messieurs,

Après avoir consacré la précédente leçon à l'exposé des faits cliniques, nous allons aujourd'hui étudier dans son ensemble la question de la cécité hystérique. Il est entendu que nous laissons de côté l'amaurose unilatérale et l'amblyopie hystériques, nous ne visons ici que la cécité, c'est-à-dire la perte absolue de la vue.

Cette cécité hystérique est commune à l'homme et à la femme. M. Kernéis[1], dans son excellente thèse, en a réuni 34 cas, auxquels s'ajoutent l'observation d'Addison[2], les deux de M. Dupuy-Dutemps[3], celle de M. Chavasse[4], 11 de celles

1. Kernéis. Etude sur la cécité hystérique ou amaurose hystérique totale et bilatérale. *Thèse* de Bordeaux, 1902.

2. A collection of the published writings of Thomas Addison, edited by Dr. Wilks and Dr. Daldy. Londres, 1868.

3. Dupuy-Dutemps. Deux cas de cécité complète persistante, sans lésions ophtalmoscopiques, consécutive à de très légers traumatismes de la région oculaire; hystéro-traumatisme. *Bulletins et mémoires de la Société française d'ophtalmologie*, 1902, p. 456.

4. Chavasse. *Bulletins et mémoires de la Société française d'ophtalmologie*, 1902, p. 464.

qui ont été rassemblées dans le travail de M. Kron[1], une de M. Vetter[2], une de M. Le Roux[3], une de M. Hirsch[4], deux de M. Teillais[5], une de MM. Léger, Lecournu et Le Roux[6], une de M. Stewart[7], une de M. Sañudo, une de M. Luengo[8], et nos deux faits personnels, en tout 60 cas venus à ma connaissance.

Sur ces 60 observations, il en est 5, y compris l'une des nôtres, où la cécité hystérique est apparue à l'état de manifestation hystérique isolée — hystérie mono-symptomatique — chez des sujets en apparence indemnes de tout stigmate hystérique. Pour qui ne connaît pas la question, ce fait paraît étrange, et cependant il est exact : on peut être frappé de cécité hystérique sans qu'aucune autre manifestation de l'hystérie soit là pour aider au diagnostic, et néanmoins il est possible d'arriver à ce diagnostic, ainsi que nous l'établirons plus loin.

Habituellement, la cécité hystérique est associée à d'autres manifestations de l'hystérie. Parfois, elle fait suite à une crise hystérique, et telle personne dont la vue était excellente sort de son attaque complètement aveugle. Dans bon nombre d'observations, l'hémianesthésie, l'anesthésie de la cornée et du pharynx, l'hémiplégie, la perte du goût et de

1. H. Kron. Ueber hysterische Blindheit. *Neurol. Centr.-Bl.*, 1er et 16 juillet 1902. — Ces 11 faits appartiennent à Abernethy, Emmert, Howship, Magnus, Mas, Mauthner, Monneret, Müller, Tyrret de Wecker et Wolfberg.

2. Vetter. Ein Fall von doppelseitiger hysterischer Amaurose. *Klin. Monatsblätter f. Augenheilk*, 1903, XLI, fasc. suppl., p. 355.

3. Le Roux. Amaurose hystérique totale et bilatérale. *Archives d'ophtalmologie*, décembre 1903.

4. C. Hirsch. Hysterische Blindheit. *Prag. med. Wochenschr.*, 14 avril 1904, p. 184.

5. Teillais. De l'hystéro-traumatisme oculaire. *Gazette médicale de Nantes*, 18 et 25 juin 1904.

6. P. Léger, Lecornu et Le Roux. Deux cas de grande hystérie : 1° hémiplégie avec anesthésie sensitivo-sensorielle; 2° hystéro traumatisme avec contracture et anesthésie généralisées, amaurose totale et bilatérale. *Année médicale de Caen*, octobre 1904, p. 141.

7. Purves Stewart. *Clinical Soc. of London*, séance du 24 février 1905, in *Lancet*, 4 mars 1905, p. 571.

8. P. Luengo. Ceguera instantànea de naturaleza histérica. Madrid. *Rev. de med. y cirugia pract.*, 14 octobre 1905, p. 49.

l'odorat, la surdité, le mutisme, l'œsophagisme, les contractures, etc., sont satellites de la cécité. L'un est aveugle et hémiplégique (comme notre femme de la salle Sainte-Jeanne), l'autre est aveugle et sourd, un troisième est aveugle, muet, sourd et paralysé. Le tableau clinique est des plus variés.

Un des caractères de la cécité hystérique, c'est sa soudaineté; elle survient brusquement ou, du moins, très rapidement, alors que rien ne la faisait prévoir. Ainsi, notre garçon de la salle Saint-Christophe a perdu la vue en moins d'un quart d'heure; la femme de la salle Sainte-Jeanne est devenue soudainement aveugle; la jeune malade de MM. Dujardin-Beaumetz et Abadie se coucha un peu souffrante et se réveilla le lendemain complètement aveugle; le malade de M. Glascoot[1] était à son travail quand il fut subitement plongé dans l'obscurité; un jeune homme dont M. Marlow[2] a rapporté l'observation perdit subitement la vue au moment où il rentrait chez lui; la fillette dont parle M. Cruchet devint subitement aveugle; la malade de M. Bourlier perdit instantanément la vue pendant qu'elle remplissait un seau d'eau. L'apparition rapide et même soudaine de la cécité est donc un des caractères dominants de la cécité hystérique. Parfois cependant, l'amaurose peut n'être totale qu'après plusieurs heures et plus longtemps encore. Mentionnons les cas exceptionnels où l'amaurose est d'abord unilatérale avant d'atteindre les deux yeux.

La cécité hystérique est absolue. Les observations où le malade est signalé comme pouvant percevoir quelques rayons lumineux sont extrêmement rares; l'aveugle hystérique est plongé dans les ténèbres, quelle que soit l'intensité de la lumière qu'on dirige devant ses yeux; nous en avons fait l'expérience chez nos malades.

Un caractère important de la cécité hystérique, c'est la conservation du réflexe pupillaire à la lumière naturelle et

1. E. Glascoot. Case of amaurosis fugax. *Brit. med. Journ.*, 19 juillet 1879, p. 84.

2. Marlow. Hysterical blindness in the male. *New York Med. Journ.*, 9 février 1889.

à la lumière artificielle, alors que le sujet est incapable de percevoir le moindre rayon lumineux. Ce réflexe existait chez nos deux malades. Dans quelques cas cependant, le réflexe pupillaire est diminué et la pupille est contractée ou dilatée, mais l'absence totale du réflexe est extrêmement rare.

Il est un caractère fondamental de la cécité hystérique, c'est l'intégrité des milieux de l'œil et l'intégrité de la rétine. Ces renseignements fournis par l'examen ophtalmoscopique ont une valeur de premier ordre.

J'ai dit que la cécité hystérique survient sans prodromes. Cependant, il est un symptôme précurseur sur lequel il convient d'insister particulièrement, c'est la céphalée. Ainsi, avant de devenir aveugle, notre malade de la salle Saint-Christophe éprouva des maux de tête violents et, comme cet homme avait eu la syphilis, on aurait pu penser à une céphalée syphilitique, ce qui n'était pas. Chez la femme de la salle Sainte-Jeanne, une céphalalgie fort intense accompagna la cécité et depuis dix mois cette céphalalgie n'a pas disparu. La céphalée est signalée à chaque instant dans les observations : la jeune fille de l'observation de M. Mendel eut une céphalalgie violente qui devint « épouvantable » au moment où se déclara la cécité; la fillette observée par M. Cruchet eut une céphalalgie intense au moment où elle fut frappée de cécité, et comme cette céphalalgie fut accompagnée de vomissements, le médecin émit au premier abord l'hypothèse de troubles méningés; la femme dont M. Bourlier relate l'histoire fut prise brusquement d'une céphalalgie violente, et aussitôt après elle devint aveugle, sourde, muette et paralysée; la jeune fille dont parle M. Saint-Ange[1] fut prise d'une céphalée violente quelques jours avant l'apparition de la cécité. En somme, la céphalée est, dans bien des cas, un symptôme précurseur de la cécité : elle peut se montrer quelques heures, plusieurs jours avant la perte de la

1. L. Saint-Ange. Contribution à l'étude de la cécité hystérique. *Revue medicale de Toulouse*, 15 mars 1884, p. 163.

vue; elle n'est sans doute qu'une manifestation de l'hystérie, mais il est certain qu'elle est très souvent associée à la cécité. Dès 1840, Hocken, à qui ce fait n'avait pas échappé, considérait la céphalalgie comme un prodrome constant de la cécité hystérique. Cette céphalée n'a pas un siège fixe, elle occupe indistinctement les régions frontale, temporale et occipitale. Il faut la connaître afin de ne pas la mettre à l'actif d'une tumeur cérébrale ou d'une méningite, alors qu'elle est un satellite de la cécité hystérique.

Il est un autre symptôme qui accompagne très fréquemment la cécité hystérique, c'est la contracture des muscles oculo-moteurs. D'une façon générale, les contractures ne sont pas rares chez les aveugles hystériques; notre femme a eu pendant dix mois une contracture de la langue qui persiste encore; on a signalé la contracture des masséters (Alègre, Marinesco), de l'œsophage (Bourlier, Marinesco), des fléchisseurs de la jambe et de l'avant-bras (Alègre); mais les contractures les plus fréquentes sont celles des muscles moteurs de l'œil.

Bon nombre d'aveugles hystériques tiennent leurs yeux obstinément fermés, à l'instar des gens atteints de kérato-conjonctivite, qui, eux, gardent leurs paupières closes parce qu'ils redoutent la lumière. Notre aveugle de la salle Sainte-Jeanne est un modèle du genre; non seulement elle a les yeux toujours fermés, mais ses paupières sont contractées par un état spasmodique du muscle orbiculaire. Si on lui commande d'ouvrir les yeux, elle fait un effort pour vaincre la contracture de l'orbiculaire et ses paupières se soulèvent péniblement par saccades; encore même les yeux ne s'ouvrent-ils pas complètement. Pendant cet effort, la région intersourcilière se fronce et s'abaisse par contracture des muscles sourciliers et pyramidaux. En même temps, les globes oculaires sont entraînés violemment à droite par la contracture saccadée du muscle droit externe pour l'œil droit et du muscle droit interne pour l'œil gauche. Cette déviation des globes oculaires à droite est accompagnée de la contracture saccadée des muscles du cou, qui attire fortement la tête du côté droit; c'est donc une déviation conju-

guée de la tête et des yeux. On obtient la même série de contractures si l'on soulève avec les doigts la paupière de la malade. Tout cesse dès que les yeux sont de nouveau fermés. Nous avons répété l'expérience un grand nombre de fois et nous avons toujours obtenu le même résultat. Les traits de la physionomie et l'attitude de l'aveugle sont à ce moment si caractéristiques que, sans autre information, je n'hésiterais pas, le cas échéant, à diagnostiquer d'emblée la cécité hystérique.

Du reste, il ne s'agit pas là d'un fait isolé, et je peux citer plusieurs cas comparables à celui de notre malade. Chez la jeune hystérique observée par M. Saint-Ange, et qui perdit la vue presque soudainement, on constate « que les paupières recouvrent complètement le globe de l'œil : il y a un état de spasme de l'orbiculaire, spasme auquel participent les muscles sourciliers et pyramidaux. En soulevant les paupières, on provoque une déviation des globes oculaires qui sont fortement attirés des deux côtés vers l'angle interne des paupières avec mouvements saccadés dans le sens horizontal ». L'auteur attribue cet état à un certain degré de photophobie, bien que la cécité fût absolue. Or, il n'y avait aucune photophobie chez notre femme et, cependant, les contractures de l'orbiculaire, des oculo-moteurs, des sourciliers et des pyramidaux existaient au grand complet.

MM. Lewy et Mendel ont publié l'observation[1] d'une femme hystérique qui fut plusieurs fois atteinte de cécité. Tant que durait la cécité, les yeux étaient largement ouverts, même pendant le sommeil, sans qu'il fût possible d'obtenir le clignement, et, après qu'on avait abaissé la paupière avec les doigts, celle-ci remontait aussitôt dans la position de la lagophtalmie; il y avait donc contracture permanente du releveur de la paupière. Les globes oculaires étaient déviés et immobilisés en haut et à gauche (contracture des oculo-moteurs correspondants) sans qu'aucun mouvement de l'œil fût possible; la tête était un peu inclinée à gauche; il y avait ainsi déviation de la tête et des yeux,

1. J. Lewy. Ueber hysterische Amaurose. *Thèse* de Berlin, 1890.

comme chez notre femme, avec cette différence que chez cette dernière les paupières sont toujours fermées (contracture de l'orbiculaire), tandis que chez la malade de MM. Lewy et Mendel les paupières étaient toujours ouvertes (contracture du releveur).

Dans l'observation de J. Hardwicke[1], il est question d'une jeune hystérique qui devint aveugle presque subitement. On avait peine à soulever sa paupière supérieure et, quand on y parvenait, on trouvait le globe oculaire fortement dévié vers l'angle interne de l'orbite.

L'aveugle hystérique observée par M. Bourlier tenait ses yeux à moitié fermés et ne pouvait d'elle-même les ouvrir. On éprouvait même une certaine peine à entr'ouvrir la fente palpébrale et, en tenant les paupières écartées, on constatait que le globe oculaire était dévié en bas par contracture du muscle droit inférieur de l'œil.

Dans les observations réunies par M. Kron, les contractures des muscles oculaires sont notées six fois avec des formes de strabisme variées.

Tous ces faits prouvent que la cécité hystérique est parfois accompagnée de contractures oculaires et péri-oculaires qui donnent à cette cécité une physionomie toute particulière; l'occlusion des paupières avec spasme de l'orbiculaire et la déviation des globes oculaires en sont les caractères les plus fréquents.

La cécité hystérique a une durée variable. Elle persiste quelques heures, plusieurs jours, un mois, quatre mois (Saint-Ange), neuf mois (Mendel), dix-huit mois (Oppenheim); elle dure depuis dix mois chez notre malade. Les récidives ne sont pas très rares, on peut voir survenir plusieurs crises de cécité à intervalles plus ou moins éloignés; ainsi, notre homme fut deux fois aveugle à deux mois d'intervalle; la fillette dont M. Cruchet a publié l'observation eut neuf crises de cécité en quelques mois; la malade de M. Bourlier fut deux fois aveugle en cinq mois.

1. Junius Hardwicke. Case of hysterical blindness. *Brit. Med. Journ.*, 6 mai 1876, p. 563.

Quand nous sommes consultés par ces pauvres aveugles, ils nous questionnent avec anxiété sur la durée probable de leur supplice; ils veulent savoir s'ils retrouveront bientôt la lumière, mais il nous est impossible de répondre à leur question, car nous ne possédons aucun signe qui nous permette de savoir si la cécité hystérique va bientôt guérir ou si elle se prolongera des semaines et des mois. On dirait que tout est livré au hasard. Parfois la cécité disparaît brusquement sans qu'on sache pourquoi; dans quelques circonstances, elle cesse soudainement à la suite d'une attaque d'hystérie, comme dans les cas signalés par M. Alègre[1] et par M. Bourlier; toutefois, l'attaque d'hystérie n'est pas toujours le signal de la délivrance, témoin notre femme, dont la cécité ne fut en rien modifiée après une violente attaque d'hystérie.

Assez fréquemment, la vue reparaît aussi soudainement qu'elle avait disparu; néanmoins, chez quelques aveugles, comme chez notre premier malade, la vue revient lentement, progressivement, dans un œil ou dans les deux yeux.

Le pronostic de la cécité hystérique est bénin, ce qui veut dire que cette cécité (abstraction faite du traumatisme) n'est pas irrémédiable comme d'autres cécités; elle peut durer, il est vrai, plus ou moins longtemps, mais un moment vient où la vue reparaît dans toute son intégrité. Il est donc bien important de savoir en faire le diagnostic, car c'est une grande consolation pour un aveugle de savoir qu'il recouvrera la vue. Dans quelques cas, ce diagnostic est fort simplifié : ainsi, lorsqu'un individu (homme ou femme), dont la vue avait été jusque-là normale, devient aveugle à la suite d'une attaque d'hystérie, il est évident que sa cécité est de nature hystérique. Lorsqu'un individu (homme ou femme), dont la vue avait été jusque-là normale, devient soudainement aveugle, et si l'on constate en même temps des signes indubitables d'hystérie, tels que hémianesthésie sensitivo-sensorielle, zones hystérogènes, etc., on peut encore mettre la cécité sur le compte de l'hystérie.

1. M. Alègre. Dissertation sur l'épilepsie et l'hystérie, suivie de propositions sur quelques maladies du cerveau. *Thèse* de Paris, 1833.

Mais les choses sont loin d'être toujours aussi simples. La cécité peut survenir chez des gens dont les stigmates hystériques sont à peine ébauchés; elle peut même apparaître à l'état d'hystérie mono-symptomatique chez des personnes indemnes de toute autre manifestation hystérique; d'autre part, il se peut qu'un sujet entaché d'hystérie soit en même temps syphilitique, alcoolique, saturnin, et l'on sait que les troubles de la vue ne sont pas rares au cours de ces intoxications. Alors sur quels signes, sur quels symptômes baserez-vous le diagnostic de la cécité hystérique? Je vais vous le dire.

Sous le nom de *triade symptomatique de la cécité hystérique*, je réunis les symptômes qui permettent d'arriver au diagnostic, même dans les cas difficiles. Ces symptômes sont les suivants : soudaineté de la cécité, conservation du réflexe pupillaire à la lumière et intégrité des milieux de l'œil et de la rétine. Un aveugle (homme ou femme) se présente-t-il à vous avec une cécité à début brusque, avec conservation du réflexe lumineux et intégrité des milieux de l'œil, vérifiée à l'ophtalmoscope, vous n'avez pas besoin d'en savoir plus long, et, avant même de poursuivre votre interrogatoire, cet aveugle fût-il indemne de toute tare hystérique, vous pouvez affirmer que sa cécité est hystérique.

Cette affirmation est-elle absolument exacte, et ne trouverait-on pas des cécités d'un autre genre, susceptibles, elles aussi, de déterminer la même triade symptomatique? C'est ce que nous allons examiner.

La cécité qui est consécutive aux tumeurs et aux lésions de l'encéphale, y compris la syphilis, est loin de présenter les caractères fondamentaux de la triade; la perte de la vue n'a pas la même soudaineté, le réflexe lumineux n'est pas conservé et les milieux de l'œil ne sont pas indemnes, sans compter que bon nombre d'autres symptômes, tels que vomissements, paralysie des nerfs craniens, hémiplégie organique, etc., accompagnent souvent l'évolution de la lésion encéphalique.

Il est pourtant des lésions de l'encéphale qui peuvent susciter une cécité dont le caractère se rapproche beaucoup

de la triade symptomatique de la cécité hystérique; ce sont les lésions combinées (hémorragie, ramollissement, etc.) qui atteignent les deux lobes occipitaux ou certaines régions de ces lobes au niveau des origines corticales ou sur le parcours des deux tractus optiques. M. Chauffard a fait une remarquable étude de cette cécité à laquelle il donne le nom d'anopsie corticale[1]. En analysant les quelques observations connues, l'auteur établit que cette cécité se fait en deux temps (un seul cas excepté) : il y a un premier ictus avec hémianopsie unilatérale habituellement ignorée du malade, puis un second ictus avec hémianopsie de l'autre côté. Cette hémianopsie bilatérale provoque l'anopsie, c'est-à-dire la cécité brusque avec conservation du réflexe lumineux et intégrité des milieux de l'œil. Ces caractères rappellent la cécité hystérique, mais quelle différence dans le tableau clinique présenté par les malades! Ces gens frappés d'anopsie corticale sont des vieillards, des paralytiques généraux; ils sont parfois atteints simultanément d'autres lésions cérébrales (foyers de ramollissement), avec hémiplégie organique, aphasie, accès épileptiformes, déchéance et cachexie rapides, contraste frappant avec le sujet atteint de cécité hystérique.

Je n'insiste pas sur le diagnostic différentiel entre la cécité hystérique et la cécité tabétique, car cette dernière a des caractères qui s'éloignent totalement du syndrome hystérique.

Certaines intoxications, l'alcoolisme, le tabagisme, provoquent des troubles visuels qui peuvent aller jusqu'à l'amaurose; toutefois, ces amauroses sont lentes à s'établir et les lésions du nerf optique sont constantes, ce qui est tout le contraire de la cécité hystérique.

L'intoxication saturnine peut aboutir à la cécité, mais ici encore on constate une névrite optique. Quant aux cas fort complexes de cécité saturnine soudaine, sans lésions oculaires, ces faits-là sont exceptionnellement rares et sujets à revision, car, en pareille occurrence, on peut se demander

1. Chauffard. De la cécité subite par lésions combinées des deux lobes occipitaux. *Revue de médecine*, février 1888, p. 131.

s'il ne s'agit pas d'une hystérie secondaire ou d'une urémie saturnine.

Reste la cécité urémique qui, elle, peut éclater sous le masque de la cécité hystérique. Il s'agit de les distinguer, car l'une fait partie d'un complexus morbide habituellement mortel, tandis que l'autre relève d'un état pathologique qui est sans gravité. Les néphrites peuvent provoquer la cécité de deux façons différentes. L'une de ces modalités concerne la rétinite brightique qui n'a pas à nous occuper ici, puisque l'examen ophtalmoscopique fait découvrir des hémorragies rétiniennes ou des taches blanchâtres de la rétine. L'autre modalité, c'est la cécité due à l'intoxication urémique; celle-là rappelle la triade de la cécité hystérique : en quelques heures, l'urémique peut perdre la vue, les réflexes lumineux sont habituellement conservés et l'examen à l'ophtalmoscope ne dénote aucune lésion. Vous voyez que l'analogie est complète entre ces deux espèces de cécités. Le diagnostic différentiel peut être rendu plus difficile encore par la similitude de quelques autres symptômes; ainsi la céphalée est commune à l'urémie et à l'hystérie; des crises convulsives existent parfois dans les deux cas, et la nature de ces crises convulsives laisse quelque doute dans notre esprit si nous ne les avons pas nous-mêmes contrôlées. Bref, comment pourrons-nous différencier la cécité hystérique d'avec la cécité urémique? Voilà la question.

A l'actif de l'hystérie, il ne manque pas de signes capables de nous renseigner sur la nature du mal, mais ces signes, nous l'avons dit, peuvent faire défaut. A l'actif de l'urémie, on a l'albuminurie et l'œdème, ces deux grands symptômes des néphrites; toutefois, l'albuminurie et les œdèmes peuvent manquer, au moins pour un temps, au cours de la maladie de Bright; c'est un fait que j'ai depuis longtemps mis en évidence [1], et dont je vous ai souvent entretenus.

1. Dieulafoy. De la maladie de Bright sans albuminurie. *Bulletins et mémoires de la Société médicale des hôpitaux de Paris*, séance du 11 juin 1886. — Contribution à l'étude anatomique et expérimentale de la maladie de Bright. *Bulletins et mémoires de la Société médicale des hôpitaux de Paris*, séance du 22 octobre 1886.

Alors sur quoi baser le diagnostic pathogénique de la cécité ? Il faut fouiller avec soin les antécédents de l'aveugle. S'il s'agit d'une cécité urémique, cet aveugle doit avoir eu depuis plus ou moins longtemps les symptômes que j'ai fait connaître sous le nom de « petite urémie ou petits accidents du brightisme[1] », la pollakiurie, la cryesthésie, le doigt mort, les crampes, etc. ; sa tension artérielle est élevée, l'artère temporale est sinueuse et distendue ; au cœur, on constate un bruit de galop (Potain), l'intoxication urémique s'est déjà traduite par de la dyspnée avec ou sans rythme de Cheyne-Stokes, par des vomissements ; bref, la cécité urémique éclate chez un individu *déjà malade, parfois fort malade*, et en proie depuis quelque temps à des symptômes de brightisme ou d'urémie ; tandis que la cécité hystérique survient chez un individu en bonne santé, ou du moins n'ayant eu jusque-là que les tares nerveuses de l'hystérie. Voilà un appoint de premier ordre pour le diagnostic. Et quand la cécité hystérique a disparu, l'examen au campimètre fait constater le rétrécissement du champ visuel et le rétrécissement avec chevauchement des cercles colorés.

Il faut enfin différencier l'amaurose hystérique de l'amaurose transitoire qui peut survenir à titre de forme abortive d'éclampsie gravidique. Bauer relate un cas de cécité complète survenue brusquement chez une femme enceinte qui, à tous les autres égards, paraissait bien se porter. Cependant, depuis plusieurs années, cette femme était sujette à des crises de céphalalgie ayant augmenté pendant la grossesse et qui, au cours des trois dernières semaines de la gestation, s'accompagnèrent de fortes nausées. A aucun moment il n'y eut de phénomènes convulsifs. L'amaurose persista durant cinq jours pour céder la place à une hémianopsie, laquelle se dissipa, à son tour, au bout d'un mois. L'ophtalmoscope ne révéla rien d'anormal, sauf de l'œdème transitoire de la rétine et un peu de congestion veineuse. Au

1. Dieulafoy. Sur le brightisme : petite urémie, petits accidents du brightisme. *Bulletin de l'Académie de médecine*, séance du 6 juin 1893. — Des différentes variétés cliniques du brightisme. *Bulletin de l'Académie de médecine*, séance du 20 juin 1893.

moment du travail de l'accouchement, les urines étaient fortement albumineuses, mais cette albuminurie ne tarda pas à disparaître. Le post-partum fut troublé par une fièvre intense, de neuf jours de durée, accompagnée de symptômes cérébraux, tels que céphalalgie violente, douleurs, rigidité à la nuque et délire. On en était venu à mettre ces symptômes sur le compte d'un abcès du lobe occipital du cerveau, et on agitait déjà la question de l'opportunité d'une intervention opératoire lorsqu'on eut la satisfaction de voir se dissiper tous ces troubles.

L'auteur est porté à attribuer, dans ce cas, l'amaurose transitoire et les autres symptômes cérébraux à une intoxication urémique des centres optiques corticaux, autrement dit à une forme incomplète et abortive d'éclampsie, dont tous les signes étaient présents, sauf les convulsions[1].

L'albuminurie et l'œdème de la rétine avec congestion veineuse ne permettent pas de confondre cette variété d'amaurose avec l'amaurose hystérique.

J'ose à peine vous parler du traitement de la cécité hystérique, car, à vrai dire, il n'y a pas de traitement. Tantôt cet accident défie tous nos moyens : aimantation, électricité statique, métallothérapie, révulsifs, collyres, hydrothérapie, douches sur les yeux, suggestion, isolement, médication bromurée, injection d'extrait glycériné d'ovaire ; tantôt la cécité disparaît sans les secours de la thérapeutique à la suite d'une crise d'hystérie, ou après une émotion violente, ou à la vue d'un objet rouge, ou spontanément, sans cause et sans raison. En tout cas, notre rôle est d'entretenir la confiance et l'espérance chez nos pauvres aveugles en leur promettant la guérison, qui, un jour ou l'autre, arrivera sûrement.

J'ai réservé une place à part à la cécité qui survient à l'occasion de l'hystéro-traumatisme. Le traumatisme joue, en effet, un rôle qu'on pourrait appeler néfaste dans l'histoire

1. Traduction de M. Vladimir de Holstein. *Bulletin médical*, 1906, p. 795.

des manifestations de l'hystérie. Sous l'influence d'un traumatisme, léger ou intense, — traumatisme local (coup, contusion, blessure, fracture) ou traumatisme par commotion générale (chute, accident de voiture), — on peut voir surgir, aussitôt après ou quelques jours plus tard, les différentes manifestations de l'hystérie : contractures, paralysies, hémiplégie, monoplégie, anesthésies, tremblements, tachycardie, surdité[1], etc. Ces manifestations de l'hystéro-traumatisme surviennent parfois chez des gens qui, jusque-là, étaient indemnes d'hystérie. Mais ce qui est particulier, c'est que les manifestations hystéro-traumatiques sont souvent beaucoup plus tenaces que les manifestations de l'hystérie non traumatique. « Un traumatisme insignifiant peut déterminer des contractures d'une désespérante ténacité... Les paralysies hystéro-traumatiques peuvent paraître immuables pendant des mois et des années, malgré tous les traitements qu'on leur oppose[2]. »

Eh bien, l'hystéro-traumatisme est capable d'engendrer l'amaurose et la cécité, et cette cécité, comme d'autres manifestations de l'hystérie traumatique, peut être, elle aussi, d'une désespérante ténacité. En voici quelques exemples :

M. Dupuy-Dutemps[3] relate l'observation d'un ouvrier qui, en 1895, fut atteint au visage par un chiffon gras imbibé de térébenthine. Aussitôt après, il constata la perte complète de la vision de l'œil gauche, et un affaiblissement considérable de la vision de l'œil droit, qui ne tarda pas à disparaître complètement. La cécité persiste depuis six ans et demi, les réflexes pupillaires à la lumière sont intacts, et on ne constate aucune altération à l'ophtalmoscope. Comme symptômes satellites hystériques, on trouve des plaques d'anesthésie, l'hémianesthésie gauche de la langue, l'anosmie gauche et la diminution de l'acuité auditive à gauche.

Un second fait du même auteur concerne un ouvrier qui

1. F. Chavanne. *Loc. cit.*, p. 295 et 298.
2. A. Pitres. Leçons cliniques sur l'hystérie et l'hypnotisme, faites à l'hôpital Saint-André de Bordeaux, p. 391 et 426. Paris, 1891.
3. Dupuy-Dutemps. *Loc. cit.*

fut atteint à la face et aux yeux d'un refoulement de flammes en chargeant un calorifère et qui perdit la vue. La cécité persiste depuis un an et demi, malgré tous les traitements. Les réflexes lumineux sont conservés, et l'examen à l'ophtalmoscope ne signale aucune altération. Comme symptômes satellites de l'hystérie, on constate une anesthésie complète de la face, de la langue, des bras et des jambes.

A la suite d'une contusion de l'œil gauche, produite par la chute d'une étagère, un ouvrier observé par M. Teillais[1] devint aveugle en quelques jours. Toutefois, la cécité n'était pas absolue, et l'œil gauche conservait encore une perception lumineuse. On ne trouvait aucune lésion à l'ophtalmoscope. Un an plus tard la vue reparut en quelques heures.

Un autre fait de M. Teillais a trait à un jeune garçon qui avait reçu à l'œil droit un coup de balle élastique. Quelques semaines plus tard il devient subitement aveugle ; toutefois, la perception lumineuse n'est pas complètement abolie. Les réflexes pupillaires sont conservés, et l'examen ophtalmoscopique démontre l'intégrité de l'œil. Comme symptômes satellites de l'hystérie, on constate la paralysie passagère et l'anesthésie de la jambe droite. Deux mois et demi plus tard la vue revint subitement, et on nota le rétrécissement du champ visuel.

Une femme, voyageant dans un train qui fut tamponné, éprouva un trouble nerveux violent. Il en résulta, cinq jours plus tard, une cécité ; puis trismus, contractures des quatre membres, strabisme convergent et anesthésie généralisée. On constata la conservation du réflexe lumineux et l'intégrité des milieux de l'œil. Deux mois après, la cécité avait disparu[2].

Enfin Panas[3] cite le cas d'un militaire qui reçut, en 1870, un coup de sabre sur le front avec enfoncement des os. Les troubles de la vue aboutirent, six mois plus tard, à une amaurose bilatérale ; les pupilles étaient normales et réagis-

1. Teillais. *Loc. cit.*
2. Léger, Lecornu et Le Roux. *Loc. cit.*, p. 142.
3. Ph. Panas. *Traité des maladies des yeux*, t. I, p. 741, Paris, 1894.

saient parfaitement à la lumière. Comme symptômes satellites, le malade eut de la contracture et de l'anesthésie du bras et de la jambe droits. La cécité durait depuis quatre ans quand cet homme mourut. On avait porté le diagnostic de cécité persistante due à l'hystéro-traumatisme. A l'autopsie, la rétine, le nerf optique, le cerveau et la moelle furent trouvés complètement indemnes.

La cécité hystéro-traumatique, comme tous les accidents de l'hystéro-traumatisme, soulève une question médico-légale importante[1]. La loi du 9 avril 1898 vise les responsabilités afférentes aux accidents qui atteignent les ouvriers dans leur travail. Le texte de la loi se résume ainsi : « Tout patron doit une indemnité à celui de ses ouvriers qui aura été victime, pendant son travail, d'un accident qui amène l'interruption du travail pendant plus de quatre jours. La déclaration de cet accident doit être faite dans les quarante-huit heures, etc. ». Or, ce texte de loi est insuffisant en ce qui concerne les accidents de l'hystéro-traumatisme en général, et la cécité hystéro-traumatique en particulier, car s'il est des cas où les troubles oculaires hystéro-traumatiques apparaissent avant quarante-huit heures, terme prévu par la loi, il en est d'autres où ils ne se confirment que des semaines après le traumatisme. Dès lors, l'ouvrier est injustement lésé. C'est donc une question à reviser.

1. F. de Lapersonne. Hystéro-traumatisme oculaire et accidents de travail. *La Presse médicale*, 22 octobre 1904.

SEPTIÈME LEÇON

APPENDICULO-CHOLÉCYSTITE
ASSOCIATION
DE LA CHOLÉCYSTITE ET DE L'APPENDICITE

(ÉTUDE MÉDICO-CHIRURGICALE)

MESSIEURS,

L'étude que je vais entreprendre aujourd'hui a pour but de bien mettre en relief l'association de l'appendicite et de la cholécystite. Il ne s'agit pas ici de coexistence fortuite livrée au hasard, mais il s'agit de deux infections associées. On peut dire que l'appendicite et la cholécystite s'appellent, se combinent, s'accouplent, et de cet accouplement, dont l'apparition est tantôt brusque et aiguë, tantôt lente et progressive, naît un état complexe que nous appellerons, si vous voulez bien, l'*appendiculo-cholécystite*.

J'ai déjà eu l'occasion d'en parler en 1903 à l'Académie de médecine[1]. A cette époque on n'avait encore fait en France aucun travail d'ensemble sur cette question, mais quelques mois avant, avait paru en Allemagne l'important travail de Becker[2]. Depuis lors, de nouveaux documents ont été

1. Dieulafoy. Étude sur l'association de l'appendicite et de la cholécystite avec ou sans péritonite. *Bulletin de l'Académie de médecine*, n° 24, séance du 16 juin 1903.

2. Adolf Becker. *Deutsche Zeitschrift für Chirurgie*, janvier 1903. Traduction de M. Max, stagiaire à la clinique de l'Hôtel-Dieu.

publiés, en sorte que nous pouvons mettre en ligne, actuellement, une cinquantaine d'observations, ce qui, vous le voyez, est un chiffre fort respectable.

Suivant mon habitude je vais d'abord vous faire part des faits que j'ai observés, auxquels je joindrai un certain nombre d'observations publiées par différents auteurs, et, munis de ces matériaux, il nous sera possible, je l'espère d'esquisser dans son ensemble la question de l'appendiculo-cholécystite. Du reste, cette étude a une importance pratique de premier ordre, puisqu'elle a pour corollaire immédiat d'arriver au diagnostic, et de là, au seul traitement rationnel, c'est-à-dire à l'intervention chirurgicale.

Voici d'abord l'exposé des faits:

Le 23 septembre 1902, je fus appelé par M. Achard auprès d'une vieille dame de soixante-dix-huit ans qui, deux jours avant, le 21 septembre, avait été prise de douleurs abdominales avec état nauséeux et fièvre légère. A l'examen de sa malade, M. Achard avait constaté un point douloureux sous le bord inférieur du foie dans les parages de la vésicule biliaire. Il n'y avait pas de défense musculaire, le ventre n'était pas ballonné. Bien qu'on ne retrouvât dans le passé de cette dame, ni symptômes de lithiase biliaire, ni coliques hépatiques, la localisation de la douleur évoqua dans l'esprit de notre collègue l'idée de cholécystite. Il prescrivit des applications calmantes et l'opium.

Le lendemain, la douleur s'était diffusée et avait augmenté d'intensité, la fièvre était plus forte.

Quand nous examinâmes la malade, le surlendemain, 23 septembre, le tableau clinique avait évolué ; la température était élevée, le ventre était tendu, la localisation initiale de la douleur semblait s'être déplacée et on constatait actuellement une douleur très vive avec hyperesthésie et défense musculaire à la région de l'appendice. Nous portons alors le diagnostic d'appendicite aiguë et, l'état de la malade empirant d'heure en heure, nous conseillons l'opération et nous demandons qu'elle soit pratiquée le jour même.

Notre décision trouve d'abord peu d'écho dans la famille, on redoute l'âge avancé de la patiente, on redoute aussi

« l'opération à chaud », car on est imbu dans cette famille de certaines idées diamétralement opposées à celles que je ne cesse de préconiser. Néanmoins, après discussion prolongée, on finit par se rendre à nos bonnes raisons et on fait appeler M. Segond. Lui aussi porte le diagnostic d'appendicite aiguë ; comme nous il considère que l'opération est urgente et sans perdre de temps il la pratique à onze heures du soir.

Avant l'anesthésie, l'intensité de la douleur et l'étendue de la défense musculaire n'avaient pas permis de préciser certains détails ; mais aussitôt la malade endormie et la paroi abdominale relâchée. M. Segond perçoit d'une part un empâtement au niveau de l'appendice et d'autre part une tumeur dans la région de la vésicule biliaire. En conséquence, il a soin de faire remonter un peu haut son incision iliaque, et au cours de l'opération, il constate qu'il existe en réalité deux lésions : l'appendicite et la cholécystite qui avait été constatée deux jours avant par M. Achard. Une traînée d'exsudats agglutinaient entre eux la vésicule, le côlon, le cæcum et l'appendice. La vésicule était abaissée et formait une tumeur violacée et distendue ; elle contenait un liquide louche et bilieux ainsi que bon nombre de calculs. La cholécystostomie fut pratiquée. L'appendice, à type remontant, était adhérent, volumineux et turgescent. On en fit l'ablation, il ne contenait pas de calcul.

L'opération fut suivie d'une détente complète et les suites opératoires furent des plus simples, pas de fièvre, pas de vomissements. Les jours suivants, la fistule biliaire donna issue à de la bile et à deux calculs. Deux mois plus tard cette dame partait pour Nice en excellent état de santé, n'ayant qu'une petite fistule biliaire qui a fini par se cicatriser.

Ce fait prouve que nous fûmes bien inspirés, mes collègues et moi, d'insister pour que l'opération fût pratiquée sans retard, puisque la détente immédiate succéda à l'intervention chirurgicale « faite à chaud », tandis qu'abandonnée à elle-même et livrée à la temporisation, la double infection de l'appendice et de la vésicule, dont la marche était

rapide et menaçante, eût très problablement abouti à une catastrophe.

Je reviendrai plus loin sur la pathogénie de cette double infection, et je passe à une seconde observation qui me paraît instructive à tous égards.

En décembre 1902, nous fûmes mandés avec M. Segond dans le quartier de la Muette, auprès d'un homme d'une trentaine d'années. Arrivés auprès du malade à 7 heures du soir, le médecin nous mit au courant de la situation. L'avant-veille, ce jeune homme s'était senti indisposé. Les symptômes avaient été tout d'abord assez mal caractérisés : état gastrique, inappétence, malaise, fièvre légère ; mais le lendemain, les symptômes abdominaux s'étaient dessinés franchement, la douleur s'était accentuée, et notre confrère avait constaté une localisation douloureuse sous le bord du foie, dans la région de la vésicule biliaire ; il avait même senti à ce niveau une saillie douloureuse, et il avait porté le diagnostic de cholécystite. La fièvre était vive, et par deux fois étaient survenus des accès violents et des paroxysmes pendant lesquels la température avait atteint le chiffre très élevé de 40°2 et de 40°4.

Le surlendemain, quand à mon tour j'examinai le malade à 7 heures du soir, le tableau clinique s'était modifié. La fièvre persistait, et ce qui dominait en ce moment, à la palpation et à la pression, ce n'était plus la douleur dans la région de la vésicule biliaire, mais c'était une douleur vive et caractéristique avec défense musculaire dans la fosse iliaque à la région de l'appendice. Le point maximum de cette douleur était même un peu plus haut que le point de Mac Burney, comme cela se voit dans les appendicites à type remontant. Par un examen méthodique on constatait que la douleur provoquée par la pression décroissait à mesure qu'on remontait vers le foie. On ne percevait aucune saillie dans la région de la vésicule. A ce moment, on n'avait donc plus sous la main les signes de la cholécystite constatés antérieurement par notre confrère, mais on percevait des signes qui ne laissaient aucun doute sur l'existence de l'appendicite.

L'examen méticuleux que pratiqua mon collègue M. Segond le conduisit au même diagnostic. Ajoutons que les urines du malade étaient albumineuses.

Nous étions donc en face d'une appendicite dont les symptômes, pour le moment, primaient ceux de la cholécystite. Étant donnée la marche rapide du mal, la violence de la fièvre, les poussées fébriles à 40°2 et à 40°4, la présence de l'albumine, la situation nous parut fort redoutable. Tout était possible ; n'étions-nous pas à la veille d'accidents appendiculaires toxiques au moins aussi terribles que les accidents infectieux? n'allait-on pas voir éclater d'un moment à l'autre une perforation de l'appendice avec toutes ses conséquences?

C'est en pareille circonstance qu'il faut savoir prendre une décision. Nous fûmes d'avis, M. Segond et moi, que le seul moyen de parer à de telles éventualités était d'intervenir sans retard afin de couper court à une toxi-infection menaçante. Mais telle n'était pas l'opinion de notre confrère qui défendait sa cause avec conviction; il n'était pas partisan de l'intervention chirurgicale; de plus, il redoutait l'opération faite « à chaud » ; toutes nos bonnes raisons ne parvenaient pas à le convaincre; et devant notre décision, il prévint qu'il dégageait sa responsabilité.

Or, ainsi qu'on va le voir, l'opération était d'autant plus indiquée qu'elle mit à découvert une triple infection : péritonite, appendicite et cholécystite.

L'opération fut faite à 10 heures du soir. M. Segond s'occupa d'abord de l'appendicite. A l'ouverture du péritoine, il trouva une certaine quantité de sérosité trouble, librement répandue dans la séreuse de la région, ce qui était déjà un indice d'appendicite; une plus grande quantité de liquide trouble avait fusé dans le petit bassin, d'où elle fut retirée plus tard.

L'appendice, recouvert d'arborisations inflammatoires, remontait derrière le cæcum. On l'excise au thermocautère. Je prends aussitôt la pièce anatomique, que j'examine sans l'ouvrir en la plaçant au devant d'une lampe électrique et j'aperçois par transparence, et par places, un tel amincis-

sement des parois que j'annonce séance tenante la présence de grandes ulcérations à l'intérieur de l'appendice. Et, en effet, à l'ouverture de l'appendice examiné avec un de mes chefs de laboratoire, M. Nattan-Larrier, nous avons trouvé des lésions grossières d'*appendicite ulcéreuse* que j'ai fait reproduire à l'aquarelle par le Dr Bonnier. Au-dessous d'un bouchon de matières fécaloïdes étaient deux grandes ulcérations, l'une allongée, l'autre ovalaire. Au niveau de ces ulcérations, les tissus étaient tellement détruits qu'on voyait le jour par transparence; la paroi de l'appendice semblait réduite à un mince feuillet. En d'autres points, la muqueuse était tomenteuse; ailleurs existait un piqueté hémorragique.

Après l'opération de l'appendicite, M. Segond s'occupe de la vésicule biliaire. Il prolonge en haut l'incision de la paroi abdominale et, par l'exploration digitale, il atteint la vésicule profondément située; il constate qu'elle est distendue, ses parois sont rouges et épaisses. Il pratique la cholécystostomie. L'incision donne issue à un liquide jaunâtre, puis à du pus crémeux, et enfin à du pus teinté. Le col vésiculaire paraît oblitéré.

Les résultats de l'opération furent remarquables. Noublions pas que nous avions affaire à une triple infection : péritonite avec liquide louche dans la fosse iliaque et dans le petit bassin, appendicite à forme ulcéreuse peut-être voisine de la perforation, et cholécystite suppurée, le tout accompagné d'albuminurie, de fièvre et de violents paroxysmes, à 40°2 et à 40°4.

Eh bien, tous ces accidents furent arrêtés net; deux heures après l'opération la température était tombée à 37 degrés, la nuit était bonne, le lendemain matin la température était à 36°6, la partie était gagnée, et l'intervention « à chaud » était triomphante.

Voici un autre cas, au contraire, où l'appendicite et la cholécystite coexistantes ont abouti l'une et l'autre à la perforation et à la mort. Ce cas, publié par M. Grant[1], concerne un homme de cinquante-trois ans qui aurait eu antérieu-

1. Grant. *The Journal of the american medical Association*, 1903, 18 th April.

rement des coliques hépatiques. Une nuit, éclatent soudain des douleurs violentes localisées dans la région de la vésicule biliaire. Grant diagnostique une cholécystite et prescrit la morphine et l'atropine, qui procurent quelque soulagement. Deux heures plus tard survient une nouvelle et terrible crise avec vomissements. On diagnostique une rupture de la vésicule. A ces symptômes s'ajoute le lendemain une douleur intense dans la région de l'appendice. M. L. Freeman appelé en consultation admet la cholécystite, mais il pense que les accidents actuels dépendent d'une appendicite. L'opération est faite, et on constate une appendicite et une cholécystite ayant abouti l'une et l'autre à la perforation. Le malade succomba quatre jours plus tard à sa péritonite généralisée.

Je ne peux pas donner ici en détail toutes les observations concernant la double infection de l'appendicite et de la cholécystite; il est néanmoins nécessaire que je vous en fasse connaître un certain nombre, afin d'étayer l'étude pathogénique et clinique que nous poursuivons.

Cas de Michel et Bichat[1]. — Une femme âgée de quarante ans a plusieurs crises d'appendicite aiguë. Depuis le mois de mai, elle ressentait constamment des douleurs sourdes à l'*hypocondre droit*; à la même région survenaient par moments des crises douloureuses accompagnées de vomissements; on aurait dit une cholécystite. Le 1er août, c'est à la fosse iliaque droite qu'éclatent des douleurs extrêmement vives, accompagnées de vomissements bilieux. Le 2 août, les douleurs reparaissent, plus violentes que jamais, et la malade se décide à entrer à l'hôpital. A ce moment, la fièvre est nulle, le pouls est à 100, l'abdomen n'est pas ballonné, mais la palpation est des plus difficiles, car elle détermine à la fosse iliaque droite des douleurs intenses et une contracture extrême des muscles de la paroi. La malade a une teinte subictérique. On pose le diagnostic d'appendicite aiguë à forme toxique. Le 3 août, la situation

1. *Revue médicale de l'Est*, 15 juin 1903.

a notablement empiré. l'ictère est plus prononcé, on note de la dyspnée et de l'asthénie. la patiente continue à vomir, elle n'a eu depuis la veille ni selles, ni émission de gaz.

Le 4 août, on pratique l'opération. A l'ouverture du péritoine, il s'écoule du liquide séreux. L'appendice est très gros, irrégulièrement bosselé, adhérent par son extrémité au péritoine de la fosse iliaque; on l'enlève, on l'incise et on trouve dans sa cavité du liquide purulent.

A ce moment l'opération paraissait terminée, et on aurait pu s'en tenir là, lorsqu'en pratiquant la palpation de l'hypocondre droit, en raison des crises douloureuses que la malade avait éprouvées dans cette région, on sent une tuméfaction qu'on n'avait pu reconnaître avant l'anesthésie. L'incision primitive est alors prolongée vers l'hypocondre droit et on voit apparaître une tumeur qui n'est autre que la vésicule biliaire distendue, épaisse et adhérente à l'épiploon. La ponction de la vésicule permet de retirer 50 grammes de pus épais et horriblement fétide. La vésicule est alors incisée suivant sa face antérieure et on n'y trouve ni bile ni calculs. Je passe sur les autres détails de l'opération. L'amélioration se fit graduellement, sans incidents notables, et quelques semaines plus tard la malade était complètement guérie de sa double infection : appendicite et cholécystite. Etant donné l'ordre dans lequel les symptômes avaient apparu, c'est la cholécystite qui avait commencé.

Cas de Quénu[1]. — Ce cas est, je crois, le premier qui ait été publié en France. Je cite textuellement : Une malade soignée pour des coliques hépatiques avait fait des saisons à Vichy. Appelé près d'elle au mois de décembre, au moment d'une crise d'appendicite, nous constatons nettement l'existence d'un empâtement iliaque. Nous nous demandons même à ce moment si la désignation antérieure de coliques hépatiques était bien exacte. La laparotomie faite au commencement de février nous démontre la réalité de la double lésion appendiculaire et biliaire. L'appendice fut réséqué, puis, l'incision ayant été prolongée par en

1. Quénu. *Journal des praticiens*, 1898, p. 227.

haut, la vésicule biliaire rouge, vasculaire, fut dégagée de ses adhérences; nous en retirâmes cinq gros calculs. Les suites opératoires furent des plus simples. La malade sortait de la maison de santé vingt-cinq jours après l'opération, complètement guérie.

Dans la publication dont je vous ai parlé il y a un instant, Adolf Becker a réuni une trentaine de cas de Muller, Kehr, Riedel, Czerny, Retter, Sonnenburg, Beck, Lindner, etc., etc., concernant la coexistence de l'appendicite et de la cholécystite. Je vais vous donner le résumé de quelques-uns de ces cas :

Cas de Kehr. — Une malade de quarante-six ans paraissant avoir eu antérieurement trois crises d'appendicite est prise un jour de violentes coliques hépatiques. On pratique la laparotomie. L'appendice entouré d'adhérences était accolé à la partie postérieure du cæcum et du côlon. La vésicule biliaire, recouverte de membranes, contenait un liquide trouble et 8 calculs.

Cas de Kehr. — Chez un homme de trente-sept ans atteint d'appendicite, on soupçonne également l'existence d'une cholécystite. On pratique l'opération. On trouve un appendice épaissi, déformé, remontant derrière le cæcum et le côlon, et entouré d'adhérences qui l'unissent à ces organes. La vésicule biliaire est complètement recouverte d'adhérences. On enlève la vésicule et l'appendice.

Cas de Muller. — Un homme de quarante-six ans avait eu depuis plusieurs années des coliques hépatiques avec ictère, mais on n'avait pas trouvé de calculs dans les selles. Plus tard, on constata une tumeur très douloureuse à la région cæcale. Muller fit le diagnostic d'appendicite chronique et pratiqua l'opération, ne visant que l'appendicite. Il trouva en effet l'appendice entouré d'adhérences et dilaté en forme d'ampoule à son tiers inférieur. Mais malgré l'ablation de l'appendice, le malade continuait à se plaindre de douleurs violentes qui occupaient, comme autrefois, l'hypocondre droit. On constata sous le foie, à la région qui correspond à la vésicule biliaire, une tumeur piriforme et fort douloureuse. On pratiqua alors une deuxième opération,

et on trouva une vésicule biliaire entourée d'adhérences et contenant plusieurs calculs.

Cas de Muller. — Une femme de trente ans avait eu autrefois plusieurs crises de coliques hépatiques suivies d'ictère; elle avait constaté pendant ses crises une tuméfaction douloureuse sous le foie. Plus tard, on put déterminer deux centres douloureux, l'un au niveau de la vésicule, l'autre au niveau de l'appendice. L'opération fut pratiquée. La vésicule biliaire était entourée d'adhérences, et dans le canal cystique on trouva un gros calcul. L'appendice présentait, au-dessous de son embouchure dans le cæcum, un rétrécissement qui ne put être franchi avec la sonde la plus fine, et, au-dessous de cette sténose, le canal appendiculaire dilaté était rempli de liquide muco-purulent.

Cas de Muller. — Une jeune fille avait éprouvé depuis quelque temps des douleurs dans la région de la vésicule biliaire. Plus tard on constata une double localisation; on sentait au niveau de la vésicule une résistance très pénible et au niveau de l'appendice une induration douloureuse. On diagnostiqua une cholélithiase et une appendicite. Les douleurs ayant augmenté d'intensité l'opération fut pratiquée. L'appendice et le cæcum étaient entourés de fausses membranes, l'appendice était épaissi et contenait un liquide muco-hémorragique. La vésicule biliaire était dilatée, très abaissée et entourée de membranes qui la faisaient adhérer au cæcum.

Cas de Muller. — Un garçon de vingt-cinq ans avait eu des crises douloureuses de lithiase biliaire. Plus tard on put constater deux centres douloureux, l'un au niveau de la vésicule biliaire qui formait tumeur, l'autre à la région de l'appendice. On émit l'hypothèse de cholélithiase et d'appendicite et l'opération fut pratiquée. On trouva une appendicite avec adhérences, épaississement des parois et dilatation de l'appendice à sa pointe. Autour de la vésicule biliaire était une collection purulente et près du canal cholédoque était un calcul.

Dans toutes ces observations, ou dans presque toutes, on voit que l'épisode biliaire (coliques hépatiques, cholécystite)

précède l'épisode appendiculaire. Dans d'autres observations le mode de début par appendicite ou par cholécystite n'est pas assez nettement spécifié pour permettre d'établir un ordre chronologique, mais à l'opération on trouve les deux lésions. Ainsi dans un cas de Czerny il y avait cholécystite calculeuse et appendicite avec perforation de l'appendice. Dans un cas de Laplace il y avait empyème de la vésicule biliaire et abcès péricæcal avec gangrène de l'appendice.

Maintenant, mettons à profit toutes ces observations et tâchons d'en dégager une étude d'ensemble sur l'appendiculo-cholécystite. Commençons par l'anatomie pathologique qui comprend les lésions de l'appendicite, de la cholécystite et de la péritonite.

L'appendicite se présente ici sous les aspects multiples de toute appendicite aiguë ou chronique : appendice quelquefois volumineux, déformé, bosselé, rétréci, oblitéré. ectasié, ampullaire, ulcéré, perforé, gangrené. Parfois la cavité close est encore reconnaissable. Le canal appendiculaire contient du liquide purulent ou hémorragique, des concrétions stercorales, mais les vrais calculs appendiculaires ne sont pas signalés. Autour de l'appendice sont des adhérences, des clapiers, des collections purulentes.

Les lésions de la cholécystite se présentent sous les aspects variés des cholécystites non calculeuses ou des cholécystites calculeuses, ces dernières étant ici les plus fréquentes. La vésicule biliaire est, suivant le cas, distendue en forme de tumeur et habituellement abaissée, ou bien rétractée et diminuée de volume ; les parois sont épaissies, sclérosées, amincies, ulcérées, perforées. La vésicule contient du liquide purulent, de la bile, de la boue biliaire, des calculs, dont le nombre et la dimension sont variables.

Les lésions péritonéales sont intéressantes à étudier. Parfois il s'agit de péritonite aiguë avec ou sans perforation de l'appendice ou de la vésicule biliaire, plus souvent on trouve des lésions de péritonite chronique sur lesquelles nous devons insister. Ces lésions de péritonite chronique (membranes, adhérences, etc.) occupent surtout la partie

droite du ventre, leur centre d'irradiation est la vésicule biliaire et l'appendice : souvent on dirait que les deux foyers péritonéaux vont à la rencontre l'un de l'autre en émergeant l'un de l'appendice, l'autre de la vésicule, les irradiations vésiculaires se faisant de haut en bas, et les irradiations appendiculaires se faisant surtout de bas en haut.

Reprenons, du reste, une à une les lésions de péritonite chronique qui sont indiquées dans les observations, et voyons comment elles se comportent :

Chez l'opérée de notre première observation, une traînée d'exsudats agglutinaient entre eux la vésicule, le côlon, le cæcum et l'appendice.

Un certain nombre de cas analysés par M. Lévy[1] donnent les résultats suivants :

Obs. IX. — Vésicule biliaire dilatée et fixée solidement à l'épiploon et au côlon ascendant par de fortes adhérences qui se continuent jusqu'au cæcum. Cæcum entouré de fausses membranes et appendice coudé par une adhérence.

Obs. X. — Adhérences plus marquées sur l'appendice que sur la vésicule biliaire.

Obs. XVIII. — Adhérences très étendues de la vésicule biliaire et de l'appendice aux organes voisins.

Obs. XXII. — Le cæcum est couvert de couennes péritonéales blanches et brillantes qui enserrent l'appendice oblitéré et soudé au cæcum. La vésicule est adhérente à l'épiploon, à l'estomac et au duodénum.

Obs. XXV. — Des adhérences relient la vésicule, la paroi antérieure du ventre, le foie, l'épiploon et le côlon transverse ; le côlon ascendant et le cæcum sont fortement tassés l'un sur l'autre et soudés à la paroi antérieure du ventre. L'appendice est enclavé dans des adhérences.

Obs. XXXI. — La vésicule biliaire est volumineuse et adhérente. Le cæcum est couvert d'adhérences et entouré d'un énorme abcès au fond duquel est l'appendice perforé.

En résumé, des adhérences relient la vésicule biliaire, le côlon ascendant, le cæcum et l'appendice ; dans quelques

1. Lévy. Essai sur la cholécysto-appendicite. *Thèse* de Nancy, 1904.

cas, les adhérences s'étendent au duodénum, à l'estomac, au côlon transverse, à l'épiploon et à la paroi antérieure du ventre. Mais il n'est pas toujours possible de dire, à l'inspection de ces lésions, si les deux foyers vésiculaire et appendiculaire évoluent d'une façon indépendante, ou s'ils sont tributaires l'un de l'autre. Néanmoins, ce sont les irradiations péritonéales issues de la vésicule biliaire qui me paraissent être les plus importantes.

Nous avons actuellement à nous demander quelle est la cause de cette double infection qui atteint l'appendice et la vésicule biliaire. Cette double infection est-elle simultanée, se fait-elle en même temps dans les deux organes sous l'influence d'une cause dominante, ou bien y a-t-il superposition des deux infections, l'une préparant l'autre, et dans ce cas, quelle est celle qui commence, est-ce l'appendicite ou la cholécystite? Discutons ces différentes hypothèses.

La cholécystite est-elle la conséquence de l'appendicite? On sait avec quelle facilité se font les infections ascendantes d'origine appendiculaire. Ainsi, dans le foie appendiculaire[1], l'infection qui aboutit à la purulence de l'organe part du foyer appendiculaire et est transportée au foie par la voie des réseaux veineux de l'appendice et par la veine porte. Mais cette *migration veineuse* de l'infection n'a rien à voir avec l'infection de la vésicule biliaire; c'est le foie qui est atteint, et non la vésicule, et la preuve, c'est que dans les cas fort nombreux de foie appendiculaire réunis dans mon travail, la cholécystite n'est jamais signalée. Ce résultat était à prévoir et je tenais à y insister.

On peut alors se demander si l'infection partie du foyer appendiculaire ne pourrait pas atteindre la vésicule biliaire par la voie ascendante des lymphatiques et des adhérences nombreuses qui relient si souvent l'appendice, l'intestin et la vésicule. Ce mode d'infection ascendante est celui qui aboutit à l'empyème sous-phrénique appendiculaire et à

1. Dieulafoy. *Clinique médicale de l'Hôtel-Dieu.* Le foie appendiculaire, t. II, dixième leçon, p. 167.

la pleurésie appendiculaire. Nous l'avons longuement étudié dans notre travail sur la pleurésie appendiculaire[1]. En pareil cas, l'infection partie du foyer appendiculaire, *primum movens*, remonte le long du cæcum et du côlon, gagne l'hypocondre, détermine souvent un empyème sous-phrénique, traverse le diaphragme perforé, ou non perforé, et envahit la cavité pleurale; des traînées membraneuses et purulentes jalonnent sa route, si bien qu'on peut suivre l'épopée infectieuse, depuis sa modeste origine appendiculaire jusqu'à son épanouissement sous-phrénique et intrathoracique, où la pleurésie est souvent purulente et putride. Mais en relisant les nombreuses observations où ce mode d'infection appendiculaire remontante a abouti à l'empyème sous-phrénique et à la pleurésie, on voit que la cholécystite n'est pas signalée; la traînée a pu laisser sur les *parois* de la vésicule biliaire des traces de son passage, mais, je le répète, elle n'a pas provoqué de cholécystite. Or, si la vésicule biliaire n'est pas infectée par cette grande traînée infectieuse d'origine appendiculaire, qui remonte en s'épanouissant le long de l'intestin, autour et au-dessus du foie, et jusque dans la cavité thoracique, à plus forte raison l'infection de la vésicule échappe-t-elle aux adhérences parfois très incomplètes qui existent entre elle et l'appendice. Je pense donc que ce n'est pas l'appendicite qui provoque la cholécystite.

Du reste, la clinique abonde dans ce sens. Dans presque toutes les observations d'appendiculo-cholécystite, on voit que ce sont des symptômes révélateurs de cholécystite ou de lésions biliaires qui ouvrent la scène, c'est l'appareil biliaire qui est tout d'abord en jeu, tandis que les symptômes de l'appendicite n'apparaissent que secondairement, quelques jours, quelques semaines, quelques mois, une année ou quelques années plus tard.

Tel malade, par exemple, a dans son passé des signes non douteux de colique hépatique ou de cholécystite; il a éprouvé, il y a plus ou moins longtemps, des douleurs fort

1. *Clinique médicale de l'Hôtel-Dieu*, 1903. Cinquième et sixième leçons.

pénibles à l'hypocondre droit ou dans les parages de la vésicule biliaire; on a fait à cette époque le diagnostic de lithiase biliaire, de colique hépatique, de cholécystite calculeuse ou non calculeuse. Mais voilà qu'à un moment donné surviennent des douleurs à la fosse iliaque droite, dans la région appendiculaire; ces douleurs sont accompagnées d'autres symptômes sur lesquels je n'ai pas à insister ici, et on diagnostique une appendicite aiguë, subaiguë ou chronique.

En pareille circonstance les symptômes de la cholécystite ont si nettement précédé, d'un temps plus ou moins long, les symptômes de l'appendicite, qu'on peut admettre logiquement que le syndrome de l'appendiculo-cholécystite a débuté par la cholécystite. Du reste, passons en revue un certain nombre d'observations, et voyons ce qu'elles nous enseignent sur le mode d'évolution des accidents :

Dans les deux cas que j'ai observés avec M. Segond, les symptômes de la cholécystite ont précédé les symptômes de l'appendicite.

Dans le cas de Michel et Bichat, la malade, avant d'être atteinte d'appendicite, avait eu des crises douloureuses à l'hypocondre droit.

Dans le cas de Quénu, l'appendicite apparut, alors que la malade avait déjà fait à Vichy plusieurs cures pour des coliques hépatiques.

Dans un des cas de Muller, la jeune fille qui fut prise d'appendicite avait eu des crises douloureuses de cholélithiase.

Dans un autre cas de Muller, le malade avait depuis plusieurs années des coliques hépatiques, quand il fut pris d'appendicite.

Dans un troisième cas de Muller, la femme qui fut atteinte d'appendicite avait eu autrefois des crises répétées de coliques hépatiques suivies d'ictère.

Dans un quatrième cas de Muller, l'appendicite survint chez un garçon qui avait eu plusieurs crises douloureuses de lithiase biliaire.

Une observation de Czerny-Bruns concerne un homme qui depuis un an et demi se plaint de crises douloureuses

à la région épigastrique, avec fièvre, vomissements et météorisme. A la région de la vésicule biliaire est un empâtement qui fait porter le diagnostic de cholécystite calculeuse avec tumeur. On pratique l'opération. La vésicule biliaire, adhérente au côlon transverse et au péritoine pariétal, contient deux calculs, un autre calcul est enclavé dans le canal cystique. Après vingt et un mois, le malade est pris de fièvre, de vomissements et de violentes douleurs au bas-ventre. Cette fois, une appendicite s'est déclarée. On opère et on trouve un gros abcès périthyphlique ; l'appendice n'a pas été enlevé.

L'observation suivante due à Muller est encore un bel exemple de cholécystite qui devance de plusieurs années l'appendicite : Une jeune fille de vingt et un ans éprouve depuis l'âge de douze ans des crampes d'estomac et des crises extrêmement douloureuses à la région de la vésicule biliaire avec irradiations aux épaules et au dos. Pendant deux ans les crises de cholécystite se calment, mais plus tard elles reparaissent et la région de la vésicule biliaire est principalement douloureuse à la pression.

Sur ces entrefaites surviennent des symptômes nouveaux : une vive douleur se déclare, non plus à la région de la vésicule biliaire, mais à la région de l'appendice. La crise douloureuse dure plusieurs jours avec vomissements et léger météorisme. A l'examen de la malade on ne constate ni tumeur, ni résistance au niveau de la vésicule biliaire, mais c'est à la région de l'appendice qu'est le siège de la douleur. Cette grande diversité de symptômes, pendant les différents accès, fait porter à Muller le diagnostic de cholélithiase et d'appendicite. A l'opération, le diagnostic se confirme, la vésicule biliaire est ratatinée, adhérente aux organes voisins, et elle contient environ 150 calculs gros comme des pois. On pratique la cholécystostomie. Quant à l'appendice, il n'est pas adhérent et ne présente pas de grosses lésions; ses parois sont épaissies, son embouchure dans le cæcum est sténosée et le canal appendiculaire contient du liquide purulent. En résumé voilà une vieille cholécystite calculeuse qui dure depuis des années, quand l'appendicite est survenue. De plus, chose essentielle à signaler, la vésicule et l'ap-

pendice ne sont pas reliés par des adhérences ; on dirait deux foyers distincts, n'ayant entre eux aucune communication.

Je pourrais multiplier les citations et démontrer que dans le plus grand nombre de cas, ce sont les troubles et les lésions des voies biliaires (coliques hépatiques, ictère, douleurs à l'hypocondre droit, cholécystite) qui précèdent de plusieurs jours, de plusieurs semaines, de plusieurs mois, de plusieurs années, l'entrée en scène de l'appendicite.

Dans quelques observations, il est vrai, cette évolution chronologique n'est pas nettement établie et l'appendicite semble précéder la cholécystite. Je répondrai à cela que les observations ne sont pas toujours méticuleusement prises; j'ajouterai que, dans bien des cas, les douleurs de l'appendicite dominent tellement la situation, que sans un interrogatoire attentif, on peut méconnaître l'épisode peu bruyant des voies biliaires qui a précédé l'épisode appendiculaire.

Interrogez vos patients avec soin et vous verrez que tel malade actuellement atteint d'une poussée bruyante d'appendicite avait éprouvé six mois, un an, deux ans avant, et à plusieurs reprises, des douleurs à l'hypocondre droit, des soi-disant crampes d'estomac « avec le teint un peu jaune » ; en somme, il avait eu, ou il avait ébauché des coliques hépatiques, témoignage possible d'une cholécystite qui s'installait. Toutes ces raisons me font supposer que dans l'infection appendiculo-cholécystique, c'est l'infection cholécystique qui commence et qui devance l'infection appendiculaire d'un temps quelquefois très long.

Mais à supposer que cette hypothèse soit admise, comment expliquer la transmission de l'infection qui, de la vésicule biliaire, gagne l'appendice; par quel chemin, par quelle voie se fait cette transmission? MM. Tripier et Paviot[1] pensent que l'infection est transmise, par voie descendante, de la vésicule biliaire à l'appendice, grâce à la péritonite sous-hépatique issue de la cholécystite. Ceci n'est nullement prouvé. D'abord il est à peu près certain que la traînée infectieuse de la péritonite sous-hépatique ne fait que lécher les

1. Tripier et Paviot. *La péritonite sous-hépatique d'origine vésiculaire.*

parois de l'appendice, sans déterminer une appendicite au vrai sens du mot. En second lieu, dans quelques observations, et notamment dans l'observation de Muller, on voit que la cholécystite et l'appendicite ne sont nullement reliées entre elles par des adhérences; il y a deux foyers nettement distincts, d'une part un foyer de cholécystite avec péricholécystite, et d'autre part un foyer appendiculaire, sans lésions péri-appendiculaires. Pour toutes ces raisons, la transmission de l'infection de la vésicule biliaire à l'appendice, à la faveur de traînées et d'adhérences, est une hypothèse qui n'est pas suffisamment confirmée.

Il est une autre hypothèse que j'avance sans y tenir autrement ; la voici : La cholécystite, calculeuse ou non calculeuse, est un foyer d'infection parfois très intense, et la preuve, ce sont les lésions de péricholécystite et les adhérences parfois extraordinaires qui émanent de ce foyer. Ceci prouve, du moins, que les microbes qui y sont retenus sont fortement virulents. Eh bien, de ce foyer d'infection les agents virulents peuvent émigrer à travers les canaux biliaires et se déverser dans l'intestin. Tant qu'ils cheminent dans l'intestin, ils ont la voie libre, ils ne sont pas à redouter, mais si dans leur pérégrination ils pénètrent dans l'appendice, la route leur est barrée et une infection appendiculaire peut se déclarer, avec toutes ses conséquences, y compris la formation d'une cavité close, qui se fait à la faveur de la paroi du canal inégalement tuméfiée. Alors éclate une poussée aiguë ou subaiguë d'appendicite variable comme intensité.

Voilà comment une cholécystite infectieuse peut évoluer depuis longtemps, avec des symptômes tantôt atténués, tantôt bruyants, jusqu'au jour où éclate une appendicite, qui sera aiguë ou subaiguë, légère ou terrible, avec toutes les complications que nous lui connaissons.

Cette pathogénie concorde avec une observation rapportée par MM. Gilbert et Lereboullet, observation qui concerne un sujet mort d'appendicite suppurée, et à l'autopsie duquel on trouva des lésions d'angiocholite chronique dans les espaces porto-biliaires, l'artère et la veine-porte étant restées normales.

Un fait est à remarquer, c'est que dans l'association de la cholécystite et de l'appendicite, les lésions de la cholécystite et de la péricholécystite, l'état des parois de la vésicule, le nombre ou la dimension des calculs (quand l'appendicite est calculeuse), tout témoigne d'une lésion déjà ancienne, tandis que les lésions de l'appendicite témoignent généralement d'un état infectieux plus récent. On dirait qu'une infection d'ancienne date (la cholécystite) a engendré secondairement une autre infection (l'appendicite).

Du reste, suivant mon habitude, je fais bon marché des hypothèses et des théories ; le fait clinique seul est à considérer. Or, le fait clinique, c'est que la cholécystite et l'appendicite s'accouplent assez fréquemment, l'une paraissant précéder l'autre; aussi devons-nous faire tous nos efforts pour arriver au diagnostic de cette double lésion. Comment y arriver? Ce double diagnostic a été fait plusieurs fois, ainsi que vous avez pu le voir dans les observations que je vous ai citées, et tel chirurgien, avant d'ouvrir le ventre de son patient, a pu annoncer qu'il irait à la recherche des deux foyers. (Becker, Kehr, Riedel, Sonnenburg.)

Quand les deux foyers sont bien distincts, quand ils présentent l'un et l'autre des signes qui leur sont propres, quand une appendicite éclate avec son cortège de symptômes, chez un sujet qui a eu déjà des manifestations biliaires et qui présente actuellement des signes de cholécystite, le double diagnostic est fort simplifié. Mais il n'en est pas toujours ainsi, et on ne doit pas être surpris de la difficulté qu'on éprouve à faire ce double diagnostic, alors qu'il est parfois malaisé de faire un diagnostic dédoublé, c'est-à-dire de se prononcer entre une appendicite et une cholécystite.

Il est, en effet, des appendicites à type ascendant, qui remontent derrière le cæcum et le côlon, et qui transportent la douleur jusqu'au foie dans les parages de la vésicule biliaire. En pareil cas, il faut un examen attentif pour éviter de prendre l'appendicite pour une cholécystite.

L'erreur inverse est plus fréquente, et plusieurs fois la cholécystite a été prise pour une appendicite. En voici

quelques exemples : le lundi 9 avril 1906 un homme bien portant est pris de douleurs abdominales qui se localisent dans la nuit à la fosse iliaque droite ; à ces douleurs s'ajoutent des vomissements et de la diarrhée. Le lendemain, mardi, la journée est moins mauvaise. Le mercredi les douleurs reparaissent avec intensité et on fait mander le Dr Crouzon. La température et le pouls sont normaux, mais l'exploration du ventre détermine à la fosse iliaque droite une violente douleur. Le jeudi, je vois le malade avec M. Crouzon, et nous constatons les signes d'une appendicite aiguë à savoir : douleur exquise à la région cæco-appendiculaire, hyperesthésie et défense musculaire qui donne à la paroi la dureté d'une planche. On a, de plus, la sensation d'une induration profonde. En conséquence nous portons le diagnostic d'appendicite aiguë, nous conseillons l'intervention, et l'opération est pratiquée trois heures plus tard par M. Marion.

On fait l'incision classique, mais le ventre une fois ouvert on ne trouve rien, ni appendicite, ni clapier purulent, ni adhérences. Néanmoins on enlève l'appendice, qui est sain. Alors à la partie supérieure de l'incision apparaît le fond de la vésicule biliaire distendue, violacée et parsemée de placards verdâtres. C'était une cholécystite gangreneuse, et la méprise venait, comme dans tous les cas de ce genre, de ce que la vésicule biliaire ectopiée était descendue jusqu'à la région appendiculaire. On ouvre la vésicule et on y trouve de la bile, de la boue biliaire et des calculs. De plus, un calcul très difficile à extraire était enchâssé dans le canal cystique. Je passe sur les détails ultérieurs de cette observation ; le malade a guéri. Poussé par nos questions, il a fini par se rappeler qu'il avait eu dix-sept ans avant une crise douloureuse qu'on avait qualifiée de colique hépatique.

Les erreurs de ce genre ne sont pas rares. Cette question a été étudiée par M. Adenot dans sa thèse sur la cholécystite à forme d'appendicite[1]. L'auteur rapporte plusieurs observations de cholécystites, avec ectopie de la vésicule biliaire, prises pour des appendicites. Il rappelle entre autres une inté-

1. Adenot. *Thèse* de Lyon, 1901.

ressante observation de M. Terrier[1] dont voici le résumé : Une religieuse est atteinte d'ictère sans autres symptômes pouvant permettre d'affirmer une colique hépatique. Sept ans plus tard elle est prise de fièvre, de vomissements et de douleurs très vives localisées à la fosse iliaque droite. On constate en ce point une tuméfaction très douloureuse et on fait le diagnostic de lésion inflammatoire du cæcum et de l'appendice. Les symptômes aigus s'amendent, mais la tumeur persiste. M. Terrier examine la religieuse et pense lui aussi à des accidents de périty phlite. L'opération est faite par MM. Terrier et Hartmann. On trouve alors, non pas une appendicite, non pas des lésions de périty phlite, mais une cholécystite. La vésicule biliaire était allongée et comme étirée au point d'arriver jusqu'au voisinage de l'arcade crurale. De fortes adhérences la reliaient à l'intestin grêle et à la paroi abdominale au niveau de la fosse iliaque droite. La malade fut guérie.

En somme, les déplacements et l'abaissement de la vésicule biliaire sont l'origine d'erreurs qu'il n'est pas toujours facile d'éviter, quand les renseignements fournis par les antécédents du malade sont nuls ou insuffisants. On est surpris de voir combien la vésicule biliaire peut s'abaisser : en étudiant les rapports de la vésicule biliaire. M. Sarraudé[2] a constaté deux fois un tel abaissement, que la vésicule descendait jusque dans la fosse iliaque droite, sans que le foie lui-même fût abaissé.

Les méprises que je viens de citer vous prouvent que le diagnostic n'est pas toujours aisé entre la cholécystite et l'appendicite; parfois, la difficulté est au moins aussi grande, quand il s'agit de reconnaître l'existence simultanée des deux foyers. Cette difficulté augmente encore pour ceux qui ignorent la question de l'appendiculo-cholécystite, et qui, par conséquent, ne sont pas préparés à suivre cette double piste à l'examen de leur malade.

1. Terrier. *Gazette hebdomadaire*, décembre 1895.
2. Sarraudé. Note sur l'anatomie de la vésicule biliaire. *Lyon médical*, 1895.

Habituellement, surtout dans les formes aiguës, ce sont les symptômes de l'appendicite avec ou sans péritonite qui prennent le dessus, et les symptômes de la cholécystite s'amendent ou restent dans la pénombre. Dans d'autres cas, surtout dans les formes subaiguës, les deux foyers appendiculaire et vésiculaire peuvent rester assez distincts pour qu'on puisse formuler ou soupçonner le double diagnostic de cholécystite et d'appendicite.

Bien des erreurs ont dû être commises tant que l'attention n'a pas été appelée sur la coexistence de l'appendicite et des cholécystites calculeuse ou non calculeuse. Tel médecin qui avait constaté plusieurs fois chez un de ses malades, des coliques hépatiques franchement caractérisées, a pu croire tout d'abord à une nouvelle colique hépatique, le jour où d'une façon subintrante a éclaté l'appendicite. Tel autre médecin qui assiste à l'éclosion d'une appendicite aiguë et qui en fait le diagnostic, peut méconnaître l'existence antérieure d'une cholécystite, si les symptômes de la cholécystite se sont amendés ou si les renseignements qu'on lui fournit ne sont pas suffisants.

C'est donc un chapitre nouveau à ajouter à l'histoire des cholécystites et de l'appendicite; médecins et chirurgiens, nous devons être tenus en éveil par l'association possible de la double infection.

Aussi faudra-t-il, à l'avenir, porter un soin tout particulier au diagnostic de l'accouplement de ces deux infections. Certes l'infection de la vésicule ne manque pas de gravité, mais l'infection de l'appendice est au moins aussi redoutable. Méconnaître l'appendicite et se cantonner sur le terrain seul de la cholécystite est une erreur à tous les points de vue préjudiciable, car elle peut fausser l'indication thérapeutique. On croit alors avoir tout le temps de combattre l'infection de la vésicule biliaire, on temporise et, pendant ce temps-là, l'appendicite qu'on a méconnue peut marcher rapidement avec son cortège d'accidents toxi-infectieux, avec ou sans péritonite, avec ou sans gangrène, avec ou sans perforation, et la vie du malade est compromise par la double infection, faute d'avoir agi à temps.

C'est ici que l'intervention chirurgicale hâtive est plus indiquée que jamais. N'opérer que la cholécystite lorsqu'il y a appendicite concomitante, c'est laisser à la toxi-infection appendiculaire toute sa gravité; mais n'opérer ni l'une ni l'autre et prêcher la temporisation, c'est aller au-devant d'accidents les plus redoutables.

N'oubliez pas qu'il est des cas où une péritonite suraiguë a été la conséquence de la *perforation simultanée* de la vésicule et de l'appendice (Grant et Freeman). L'appendiculo-cholécystite perforante doit donc être présente à la pensée de ceux qui seraient encore tentés de temporiser.

Rappelez-vous enfin que, dans le doute, même si les signes de la cholécystite n'ont pas paru absolument probants, le chirurgien qui vient d'opérer l'appendicite doit explorer la région de la vésicule biliaire. Il est arrivé plusieurs fois que la cholécystite, à peine suspectée, a été découverte au cours de l'opération de l'appendicite.

HUITIÈME LEÇON

PARALYSIE DIABÉTIQUE DES NERFS MOTEURS DU GLOBE DE L'ŒIL ET EN PARTICULIER DU NERF MOTEUR OCULAIRE EXTERNE

Messieurs,

J'ai déjà eu l'occasion de vous parler de la paralysie des nerfs moteurs du globe de l'œil chez les diabétiques. Muni d'observations nouvelles et de documents nouveaux, nous allons reprendre cette question afin de la traiter avec toute l'ampleur qu'elle comporte. Je commence d'abord par l'exposé des faits cliniques, nous verrons plus tard comment il faut les interpréter.

Dans les premiers jours du mois d'octobre 1902, vous avez pu voir, salle Saint-Christophe, n° 14, un homme de robuste apparence, âgé de soixante-treize ans, atteint de paralysie du nerf moteur oculaire externe de l'œil gauche (VIe paire). La paralysie était limitée au muscle droit externe; les autres muscles moteurs du globe oculaire, ceux qui sont innervés par le nerf moteur oculaire commun (IIIe paire) et par le nerf pathétique (IVe paire), étaient indemnes. L'œil gauche était fortement dévié en strabisme interne; il pouvait se mouvoir en différentes directions, sauf en dehors; le mouvement d'abduction était nul. Par moments, on percevait

un très léger tremblement du globe oculaire. Tous les mouvements de l'œil droit étaient normaux.

Le malade se plaignait de diplopie et de vertige. La diplopie était binoculaire et monoculaire. Cet homme voyait double; il voyait deux images, qu'il regardât avec les deux yeux ou seulement avec l'œil gauche, l'œil droit étant fermé. Il lui arrivait même de voir trois images, il voyait triple : c'était de la *triplopie*. Ainsi, quand il fixait un des appareils d'éclairage suspendus au plafond de la salle, il voyait trois appareils; quand il fixait, sur la place du Parvis Notre-Dame, la porte cochère de la caserne, il voyait trois portes cochères. Cette triplopie, à l'instar de la diplopie, était binoculaire et monoculaire: elle existait, que cet homme regardât avec les deux yeux ou seulement avec l'œil gauche, l'œil droit étant fermé. Les trois images se précisaient même d'une façon plus nette quand l'œil droit était fermé.

Ces troubles de la vue étaient accompagnés d'un état pénible et vertigineux qui s'accentuait pendant la marche et dans l'acte de monter ou de descendre un escalier. Instinctivement le malade fermait l'œil gauche, pour éviter les sensations d'anxiété vertigineuse.

Les milieux de l'œil étaient sains. L'examen fait par M. Rochon-Duvigneaud démontra l'intégrité du fond de l'œil et des cristallins; les pupilles étaient égales, les réflexes lumineux étaient normaux, l'accommodation était conforme à l'âge du malade; en résumé, on ne trouvait ni lésion, ni malformation de l'œil.

Cette paralysie de la VIe paire était survenue brusquement. Toutefois, elle avait été précédée d'une phase douloureuse. Depuis une huitaine de jours, notre malade éprouvait à la région temporale gauche des douleurs très vives avec irradiations péri-orbitaires. Ce n'était pas là un mal de tête vulgaire, c'était une névralgie temporo-orbitaire. Les douleurs augmentaient à la pression, elles étaient presque continuelles et elles gênaient le sommeil.

La nuit qui précéda la paralysie avait été particulièrement pénible et, le lendemain matin, un voisin de notre homme lui dit en le regardant : « Mais qu'as-tu donc? Ton œil gau-

che est tout de travers, il cogne ton nez. » D'emblée la paralysie du nerf moteur oculaire externe s'était installée avec ses symptômes classiques : strabisme interne et diplopie; mais ce qui était moins classique, c'était la névralgie temporo-orbitaire et la triplopie.

Notre premier soin fut de rechercher la cause de cette paralysie de la VIe paire, car le pronostic et le traitement dépendaient du diagnostic pathogénique.

Au nombre des causes multiples qui peuvent susciter la paralysie des muscles oculo-moteurs, figurent en première ligne la syphilis et le tabes, lequel n'est, du reste, dans la très grande majorité des cas, qu'une émanation de la syphilis.

Les paralysies syphilitiques des nerfs oculo-moteurs ont été remarquablement étudiées par le professeur Fournier [1] dont je cite textuellement les paroles : « La syphilis cérébrale n'affecte pas avec une égale fréquence les trois paires nerveuses dévolues aux divers mouvements de l'œil. Ainsi, elle ne porte que rarement sur le nerf pathétique. Au contraire, elle intéresse déjà avec une fréquence marquée le nerf moteur oculaire externe. Mais incontestablement, elle affecte avec une fréquence de beaucoup supérieure, avec une sorte de prédilection caractéristique, le nerf moteur oculaire commun. Paralysie de la IIIe paire, voilà la paralysie oculaire par excellence de la syphilis; et il n'y a pas d'exagération à dire que cette paralysie porte avec elle un véritable cachet de spécificité syphilitique. De plus, il est très commun que cette paralysie de la IIIe paire se montre à l'état de paralysie partielle, c'est-à-dire qu'au lieu d'affecter toute la distribution du nerf, elle n'en intéresse que certaines branches; on observe alors, isolés ou combinés, le ptosis, le strabisme externe, la paralysie du muscle droit supérieur, la mydriase. Les paralysies partielles de la IIIe paire sont excessivement communes dans la syphilis cérébrale, plus communes que dans toute autre maladie, et elles prennent à ce titre une réelle valeur diagnostique. »

1. Fournier. *La syphilis du cerveau.* Paris, 1879, p. 376.

Or, notre malade n'était pas syphilitique : l'enquête la plus minutieuse permettait d'exclure ce facteur; ce n'est pas la syphilis qui avait engendré chez lui la paralysie de la VIe paire.

Le tabes pouvait-il être invoqué ici? Vous savez que les paralysies oculaires ne sont pas rares au cours du tabes; elles occupent, par ordre de fréquence, les nerfs de la IIIe, de la VIe et de la IVe paire, et celles de la IIIe paire sont souvent partielles, dissociées. Comme époque d'apparition, les paralysies oculaires tabétiques sont précoces ou tardives. Les paralysies oculaires précoces (période du début et période préataxique) sont généralement plus légères, plus fugaces que les paralysies du tabes confirmé; elles ne durent que quelques semaines, à peine quelques mois, elles peuvent même ne durer que quelques jours. Elles apparaissent et disparaissent rapidement; elles ont pour caractères d'être monoculaires, partielles, parcellaires, n'occupant qu'une seule branche ou quelques branches terminales des nerfs moteurs de l'œil. Suivant la branche nerveuse atteinte, le sujet est pris de strabisme, de diplopie, de ptosis, etc. Les récidives ne sont pas rares.

Les paralysies oculaires tabétiques tardives, celles qui surviennent au cours du tabes confirmé, évoluent en général tout autrement que les paralysies précoces; elles sont plus lentes dans leur évolution, elles n'ont pas pour habitude de rétrocéder, elles occupent parfois les deux yeux. Elles diffèrent également des paralysies précoces par la nature des lésions qui les engendrent, car les paralysies précoces, transitoires, paraissent dues à des névrites périphériques (Kahler, Déjerine), tandis que les paralysies tardives seraient dues à des lésions des noyaux bulbo-protubérantiels.

Eh bien, chez notre nalade, nous avons éloigné l'hypothèse d'une paralysie oculaire tabétique, car cet homme ne présentait pas le moindre signe de tabes. Il fallait donc chercher ailleurs les causes de la paralysie de son moteur oculaire externe.

Bien d'autres affections, la paralysie générale, les tumeurs de l'encéphale, la tuberculose cérébrale, etc., peuvent en-

gendrer des paralysies oculaires, mais ces différentes causes durent être éliminées dans le cas actuel.

Restait une affection avec laquelle il faut compter sérieusement dans la pathogénie des paralysies oculaires, je veux parler du diabète sucré. Or, notre homme était diabétique, il avait une polyurie et une polydipsie fort accentuées; il buvait tous les jours six à huit litres de liquide et il urinait en proportion.

Le 2 octobre, l'analyse des urines donnait les résultats suivants :

Densité	1.030
Quantité de sucre par litre	23 grammes.
Quantité de sucre en vingt-quatre heures	138 —
Urée	69 —
Phosphates	6 gr. 16
Albumine	0

Ce diabète était de date assez ancienne; il semblait avoir débuté, il y a sept ans, par une soif extrêmement vive, et quelques mois après on avait constaté 480 grammes de sucre dans l'urine des vingt-quatre heures. Un peu plus tard étaient survenues quelques complications diabétiques : épistaxis abondantes, gingivite et périostite expulsive avec chute de plusieurs dents.

Je portai donc, chez notre malade, le diagnostic de paralysie diabétique de la VIe paire et je crus pouvoir annoncer qu'en deux ou trois mois cette paralysie serait guérie. Je prescrivis l'antipyrine à la dose de 1 gramme par jour et l'application de courants continus. Le diabétique fut soumis à un régime pas trop sévère; le sucre fut supprimé, mais on permit des aliments féculents, surtout les pommes de terre. La douleur temporo-orbitaire persista encore une quinzaine de jours, les symptômes de la paralysie diminuèrent progressivement, et en trois mois strabisme et diplopie avaient disparu, la guérison était complète. Depuis cette époque, c'est-à-dire depuis quatre ans, cet homme a toujours un fort diabète, qu'il supporte du reste sans encombre, mais on n'a plus constaté le moindre indice de paralysie oculaire.

J'ai encore été trois fois témoin de paralysie oculaire diabétique dans les circonstances suivantes :

Il y a cinq ans, je rencontrai un jour, boulevard Saint-Germain, un de mes amis qui avait fixé à son chapeau un petit écran opaque qui descendait au-devant de l'œil droit; cet écran avait pour but de combattre une diplopie fort pénible. Je constatai une paralysie de la VIe paire. Cette paralysie était survenue brusquement une quinzaine de jours avant et impressionnait beaucoup mon ami. Il me fit part de ses tristes pressentiments, il redoutait des accidents cérébraux et parlait même d'un début de tabes ou de paralysie générale. Or, j'étais au courant de sa santé, je savais qu'il n'avait pas eu la syphilis, mais je savais qu'il était diabétique. Plusieurs fois il m'avait fait part de ses analyses d'urines dans lesquelles on trouvait 20 à 30 grammes de sucre. Je portai donc le diagnostic de paralysie oculaire diabétique, je le rassurai, et lui affirmai qu'il guérirait en quelques mois sans autres incidents. Je vis bien que je ne parvenais pas à le convaincre. Il fut consulter Panas, et trois mois plus tard sa paralysie diabétique avait disparu pour ne plus revenir.

Depuis bien des années, je donne mes soins à un goutteux diabétique dont la glycosurie n'a jamais dépassé 30 à 40 grammes de sucre. Il y a six ans, ce monsieur était tranquillement assis à l'avenue du Bois-de-Boulogne quand il voit venir vers lui un cavalier qui avait à ses côtés un second cavalier « qui lui ressemblait comme un frère » ; chevaux et cavaliers étaient tellement identiques qu'il en fut stupéfait. Ce qui lui arrivait là était un effet de diplopie, il voyait double, car, en réalité, il n'y avait qu'un seul cavalier. Quelques instants après, il voit deux femmes absolument semblables, conduisant chacune un petit chien; il en est tout saisi : c'était encore un effet de diplopie, car, en réalité, il n'y avait qu'une seule femme et un seul chien. Une paralysie de la VIe paire gauche venait de se déclarer brusquement. Ce monsieur, sentant sa vue brouillée et éprouvant en même temps du vertige, ne comprend rien à ce qui lui arrive, il monte en voiture, on le conduit chez lui et il me

fait mander au plus vite. Dans son affolement il me fait part de ses appréhensions, il parle de sa fin prochaine, il se croit menacé « de congestion cérébrale et d'attaque d'apoplexie ». Je constate une paralysie de la VIe paire gauche et, comme je connaissais depuis longtemps le diabète de mon client, comme je savais d'autre part qu'il n'avait pas eu la syphilis, comme il n'avait aucun signe de tabes, je le rassure, je diagnostique une paralysie diabétique, paralysie, ajoutai-je, qui guérira en quelques mois. Cette paralysie fut soignée par M. Dubois de Lavigerie, et, en deux mois et demi, elle avait disparu. Depuis lors, c'est-à-dire depuis six ans, le diabète persiste avec de nombreuses oscillations, mais la santé est bonne et il n'a plus été question de paralysie oculaire.

Il y a neuf ans, j'ai été appelé en consultation par mon collègue et ami, M. Giraudeau, auprès d'un monsieur qui, le matin, s'était réveillé atteint de diplopie avec tous les inconvénients qu'entraîne la diplopie. L'état vertigineux lui était particulièrement désagréable. Mandé près de lui dans la matinée, M. Giraudeau le trouva fort inquiet et fit aussitôt le diagnostic de paralysie du nerf moteur oculaire externe du côté gauche. Le malade était diabétique depuis une dizaine d'années et il rendait actuellement 80 à 100 grammes de sucre par vingt-quatre heures. Comme il n'était ni syphilitique ni tabétique, et comme nous ne trouvions nulle part ailleurs la cause de sa paralysie, nous fûmes d'avis qu'il s'agissait là de paralysie oculaire diabétique, et en conséquence il nous fut permis d'annoncer que la guérison surviendrait dans un délai de peu de mois. En effet, ce monsieur partit pour l'Italie le 1er janvier 1898, et il en revint en mars complètement guéri de sa paralysie. Depuis cette époque, il n'éprouva jamais aucun trouble oculaire.

Ces faits m'avaient fort intéressé. Je trouvais bien étranges ces paralysies qui apparaissaient brusquement, qui duraient trois mois environ et qui disparaissaient sans laisser la moindre trace de leur passage. Aussi, afin d'étudier dans son ensemble la question des paralysies oculaires chez les

diabétiques, j'ai fait sur leur fréquence réciproque une enquête dont je vais vous faire part et je remercie bien cordialement ceux de mes confrères qui ont si aimablement répondu à mon appel.

Voici d'abord une intéressante observation publiée par le Dr P. Cassin[1], je la cite presque textuellement :

M. Dieulafoy, dit M. Cassin, a signalé une assez rare complication nerveuse du diabète : il s'agit de la paralysie isolée et curable d'un des nerfs moteurs de l'œil. J'ai eu l'occasion d'en observer un cas semblable à celui dont il nous a donné la relation, et je le livre à vos réflexions :

Mme X..., soixante-douze ans, est diabétique depuis six ans; elle émet en moyenne 2 à 3 litres d'urine contenant de 30 à 40 grammes de glucose par litre; c'est une obèse, pesant 90 kilogrammes, avec une taille de 1m,65. Mariée à vingt-deux ans, elle a eu un seul enfant, mort de méningite à l'âge de six ans; sa vie s'est écoulée sans incident pathologique jusqu'à la ménopause. Alors se sont montrés successivement de l'eczéma à la face et sous les seins, des douleurs articulaires aux extrémités avec déformations phalangiennes caractéristiques de concrétions tophacées, des poussées d'entéro-colite, des bronchites congestives, en un mot le cortège habituel de l'arthritisme chez une femme arrivée à l'âge critique; mais tout cela sans gravité aucune, avec le caractère d'indisposition plutôt que de maladie.

La glycosurie s'était révélée, à soixante-quatre ans, par polydipsie et polyphagie, alors que tous les malaises précédents s'étaient atténués. Les analyses antérieures d'urine avaient eu comme caractéristique l'excès d'acide urique; on les renouvelait fréquemment et elles permettaient de préciser le début du diabète sucré. De 8 grammes, le taux de la glycosurie s'éleva rapidement à 30 grammes par litre, malgré le régime de Bouchardat, avec bromure, antipyrine, opium et quinine; seules, les cures annuelles et périodiques

1. P. Cassin. Observation de paralysie passagère de la IVe paire dans un cas de diabète sucré. *Bulletins et mémoires de la Société de médecine de Vaucluse*, avril 1906.

de Vichy abaissaient pour deux à trois mois le titre de la glycosurie à quelques grammes par litre. Du reste, l'état général se maintenait excellent, et des infections ou traumatismes accidentels, survenus au cours de cette période, tels que fracture du coude, poussée furonculeuse, panaris, n'eurent aucune conséquence fâcheuse.

Dans les derniers jours du mois d'avril 1905, Mme X... fut prise brusquement d'un grand vertige. Elle était assise à sa table de travail et faisait de la correspondance depuis trois quarts d'heure, lorsque la sensation de giration rapide des objets environnants l'obligea à fermer les yeux en se cramponnant à la table; ce fut un vertige de quelques secondes, sans perte de connaissance. Elle en garda la tête lourde, comme en imminence du même accident, et pendant quelques jours la démarche resta hésitante; mais rien d'objectif en dehors de ce signe. Pupilles égales, pouls normal, digestion régulière, pas de troubles auriculaires.

Cinq jours après survenait la diplopie, vague et incertaine d'abord, puisqu'elle ne se montra que pour la vision éloignée, mais très gênante par la suite quand elle se révéla à toute distance; il fallut pendant plusieurs mois supprimer la fonction visuelle de l'œil affecté, le gauche en l'espèce, par un verre dépoli, pour permettre à Mme X... de se conduire, de lire, d'accomplir tous les devoirs de sa vie quotidienne et, comme de coutume, aller demander à Vichy la réduction annuelle de son sucre, qui se maintenait à 34 grammes par litre.

L'étude de cette diplopie faite par les spécialistes (Dr Pansier, Dr Valude) démontra l'intégrité des milieux, de l'appareil iridociliaire, de la rétine, et l'existence d'une paralysie de la IVe paire.

Le traitement fut nul. Au bout de six mois, la vision redevenait normale par un cycle inverse à celui de l'invasion paralytique : la diplopie disparut en premier lieu pour la vision à courte distance, puis pour la vision éloignée, en l'espace d'une semaine.

Aujourd'hui, mai 1906, il ne reste absolument rien de la paralysie oculomotrice, la glycosurie est à 35 grammes,

mais l'état général est moins bon que les années précédentes : amaigrissement avec perte de forces.

Voilà donc un accident — la paralysie isolée d'un nerf oculomoteur — de signification clinique grave, en apparence, et qui emprunte au terrain diabétique un pronostic favorable ; en quelques mois, et sans traitement, il a évolué vers la guérison. Notre observation rentre donc dans le cadre de celles qu'a analysées M. Dieulafoy : même début brusque, sujets indemnes de syphilis, de maladies apparentes des centres nerveux ou des nerfs périphériques, sans troubles sensoriels en dehors de la vision, sans lésion cardio-vasculaire appréciable, et la guérison survient sans que ce trouble symptomatique si troublant ait pris une signification quelconque. Un point mérite d'être retenu : c'est l'absence de douleurs péri-orbitaires que M. Dieulafoy signale comme fréquentes ; je m'empresse d'ajouter que sa remarque vise surtout les paralysies de la VIe paire, qui sont les plus habituelles. L'observation actuelle est surtout intéressante par le vertige qui a précédé de quelques jours la paralysie oculomotrice et surtout par la précision avec laquelle soit à son début, soit à son déclin, la diplopie existait pour la vision à distance, alors qu'elle était à peine marquée pour la vision rapprochée.

Continuons l'énumération des observations :

M. de Lapersonne a observé quatre fois la paralysie de la VIe paire et une fois la paralysie de la IVe paire. En voici le résumé : chez un diabétique de cinquante ans, ayant plus de 50 grammes de sucre par litre, paralysie de la VIe paire droite avec névralgie ; la paralysie persistait après cinq mois de traitement ; — chez un diabétique de soixante-huit ans, ayant à ce moment 40 grammes de sucre par litre, paralysie de la VIe paire gauche ; — chez un diabétique de cinquante et un ans, ayant à ce moment 20 grammes de sucre par litre, paralysie de la IVe paire droite.

M. Galezowski a observé trois fois la paralysie de la IIIe paire et deux fois la paralysie de la VIe paire. En voici le résumé : chez un diabétique de quarante-sept ans, ayant à ce moment 58 grammes de sucre par litre, paralysie de la

IIIe paire gauche avec douleurs sus-orbitaires tellement vives qu'on aurait pu croire à un début de zona ophtalmique; — chez un diabétique de soixante-quatorze ans, ayant à ce moment 29 grammes de sucre par litre, paralysie de la IIIe paire droite; — chez une diabétique de soixante-six ans, ayant à ce moment 35 grammes de sucre par litre, paralysie de la IIIe paire droite; — chez un diabétique de cinquante-trois ans, ayant à ce moment 42 grammes de sucre par litre, paralysie de la VIe paire gauche; — chez un diabétique de soixante-cinq ans, ayant à ce moment 11 grammes de sucre par litre, apparition subite d'une paralysie de la VIe paire droite; guérison de la paralysie en deux mois.

M. Sauvineau a constaté deux fois la paralysie de la VIe paire, deux fois la paralysie de la IIIe paire, une fois la paralysie de la IVe paire et deux fois l'ophtalmoplégie externe. En voici le résumé : un des diabétiques, atteint de paralysie de la VIe paire droite, avait eu, sept ans avant, le même accident, dont il avait guéri en deux mois; un des diabétiques, atteint de paralysie de la IIIe paire droite, avait eu, quatre mois avant, une paralysie de la IIIe paire gauche, guérie en deux mois.

M. Suarez de Mendoza a observé, chez des diabétiques, quatre fois la paralysie de la VIe paire et une fois la paralysie de la IIIe paire.

M. Deléage a constaté chez des diabétiques soignés à Vichy trois cas de paralysie de la VIe paire droite, et un cas de paralysie de la IIIe paire gauche. L'une de ces observations concerne un homme âgé de cinquante-neuf ans, petit propriétaire rural, qui a, chaque année, depuis l'âge de quarante ans, trois ou quatre accès de goutte classique. En 1901, il fait, à Vichy, une cure motivée par des coliques hépatiques. En octobre 1902, il est pris, sans cause apparente, de violentes douleurs de tête; deux jours plus tard, il voit double, et son médecin diagnostique une paralysie du moteur oculaire externe du côté droit.

A ce moment, les urines contiennent 25 grammes de sucre par vingt-quatre heures. Dès l'apparition de la para-

lysie oculaire, les douleurs de tête avaient disparu. Le malade est soumis au régime antidiabétique et à la cure de Vichy. La paralysie de la VIe paire s'atténue et disparaît au bout de trois mois. Le sucre tombe à 8 grammes.

Deux ans plus tard, le 27 avril 1904, survient une paralysie du moteur oculaire externe du côté gauche. Le lendemain apparaissent, à gauche, des douleurs orbitaires et péri-orbitaires qui résistent à une application de sangsues. Quand le malade arrive à Vichy, le 23 juin 1904, la paralysie oculaire et les douleurs persistent. Les urines contiennent 80 grammes de sucre par vingt-quatre heures. Les réflexes rotuliens ainsi que les réflexes du coude et du poignet sont normaux. Au départ de Vichy, le 19 juillet, les douleurs orbitaires et péri-orbitaires sont atténuées, mais la paralysie est persistante. Les urines contiennent 35 grammes de sucre par vingt-quatre heures.

M. Letulle a observé une paralysie de la IIIe paire gauche chez un diabétique dont la femme également diabétique (diabète familial) eut une paralysie de la VIIe paire dite *a frigore*. Chez les deux époux le diabète resta léger.

M. Kœnig a constaté chez des diabétiques sept cas de paralysie de la VIe paire, et un cas de paralysie de la IIIe paire. Trois de ces cas sont consignés dans sa communication à la Société française d'ophtalmologie[1]. Il m'a encore fait part d'observations concernant des malades examinés par lui à Vichy. Chez un homme ayant à ce moment 14 grammes de sucre par litre, la paralysie de la VIe paire droite fut précédée et accompagnée d'une douleur autour de l'œil droit.

Charcot cite le cas d'une malade qui fut prise, dans le cours de son diabète, de paralysie de la IIIe paire avec névralgie ; quelques mois plus tard elle eut une paralysie de la VIIe paire.

M. Borderémy a observé un cas de paralysie de la VIe paire droite chez un homme de cinquante-six ans qui avait, à ce moment, 77 grammes de sucre en vingt-quatre heures. Sa

1. *Société française d'ophtalmologie*. Paris, 1905, p. 550.

paralysie fut de courte durée, mais cinq ans plus tard survint une paralysie de la VIe paire gauche.

M. Terrien a vu deux fois la paralysie de la VIe paire chez des diabétiques ayant une vingtaine de grammes de sucre.

M. Nattan-Larrier a soigné un diabétique âgé de soixante-sept ans, ayant une glycosurie de 30 à 40 grammes par vingt-quatre heures, chez lequel survint une paralysie de la VIe paire gauche. La paralysie fut précédée pendant quelques jours d'une violente névralgie temporo-orbitaire gauche. Les douleurs persistèrent pendant la durée de la paralysie, c'est-à-dire pendant trois mois, et elles ne disparurent même pas complètement après guérison de la paralysie.

M. Dufour, dans son travail de 1890[1] et dans le tableau qui est annexé à ce travail, cite plusieurs cas de paralysies oculaires chez des diabétiques : trois cas de paralysie de la IIIe paire, une paralysie de la VIe paire, une paralysie de la IVe paire et un cas d'ophtalmoplégie externe.

MM. Bernard et Ferré[2] rapportent un cas de paralysie de la VIe paire.

Dans la thèse de M. Eberhardt[3] on trouve deux observations, l'une de Gutmann, l'autre de Bloch, concernant des diabétiques atteints de paralysie de la VIe paire; l'un d'eux n'avait à ce moment que 2 grammes de sucre.

M. Lagrange a observé un cas de paralysie de la VIe paire chez un diabétique.

M. Parinaud m'a communiqué un cas de double paralysie conjuguée incomplète des deux nerfs de la VIe paire chez un diabétique qui avait à ce moment 30 grammes de sucre par vingt-quatre heures; il a également observé un cas d'ophtalmoplégie externe.

M. Émile Berger m'a fait part des deux cas suivants : un malade, diabétique depuis cinq ans, a été atteint d'une para-

1. Dufour. Les paralysies nucléaires des muscles des yeux. *Annales d'oculistique*, 1890, p. 97.

2. Bernard et Féré. Les troubles nerveux chez les diabétiques. *Archives de neurologie*, 1882, p. 339.

3. Eberhardt. Paralysie du moteur oculaire externe. *Thèse* de Würtzbourg, 1899.

lysie de la VIe paire droite. Un autre malade ayant pour le moment 11 grammes de sucre par jour a été atteint de paralysie du nerf de la IVe paire gauche avec douleurs dans les tempes; la paralysie a duré six semaines. Dans la note qu'il a eu l'obligeance de m'envoyer, M. E. Berger signale les deux cas de Landesberg et de Kohn concernant des diabétiques atteints de paralysies de la VIe paire, et le cas de Kwiatowski concernant une paralysie de la IVe paire.

Le Dr Dor (de Lyon) m'a communiqué les deux cas suivants : il a vu, le 11 septembre 1900, un homme âgé de soixante-trois ans, fortement diabétique, qui avait une paralysie du nerf moteur oculaire externe. Le 4 novembre 1903 il a été consulté par un homme de soixante-dix ans, diabétique et albuminurique, qui avait une paralysie du nerf moteur oculaire externe.

M. Pierre Delbet m'a rapporté le cas d'une enfant de huit ans qui eut une paralysie de la VIe paire dont la cause fut méconnue, on pensa même à une tumeur cérébrale. La paralysie disparut comme elle était venue. C'est alors que l'on constata la présence de sucre dans les urines.

M. Ingelrans[1] rappelle que Kalo a observé chez des malades de Utkoff trois paralysies de la VIe paire et cinq paralysies de la IIIe paire.

M. Laignel-Lavastine m'a communiqué l'observation suivante : Un homme âgé de soixante-seize ans, robuste et bien portant, était à lire son journal, quand soudainement sa vue se trouble et il voit double. Il se rend à l'hospice des Quinze-Vingts, où l'on fait le diagnostic de paralysie du moteur oculaire externe gauche et on trouve du sucre dans ses urines. Il entre alors dans le service de M. Landouzy. L'analyse des urines donne comme résultats : densité 1030 ; sucre 40 grammes en vingt-quatre heures; pas d'albumine. Le foie est volumineux. Ce diabète évoluait d'une façon latente sans se trahir par aucun signe ; pas d'exagération de la soif ni de la faim. C'est la paralysie oculaire qui dans ce

1. Ingelrans. Névralgies et névrites diabétiques. *Gazette des hôpitaux*, 3 mars 1906.

cas a été le signe révélateur du diabète. Sous l'influence du régime alimentaire le sucre diminue rapidement, mais la paralysie oculaire persiste. Elle disparaît néanmoins après une durée de deux mois et demi environ.

Aux paralysies oculaires diabétiques s'associe parfois une paralysie du nerf facial; chez quelques diabétiques on observe même la paralysie du nerf facial sans coexistence de paralysies oculaires. Je vous ai déjà cité deux cas concernant l'association des paralysies oculaire et faciale. Les observations dont je vais vous faire part maintenant sont consignées dans le travail de M. Ingelrans[1], ou dans la thèse soutenue par M. Grégoire en 1883 : Un malade de Paul eut une paralysie du facial et un an plus tard une paralysie du pathétique. Un malade de Schmidt-Rimpler eut une paralysie des muscles de l'œil et plus tard une paralysie faciale limitée à l'orbiculaire. Un malade de Millard eut une paralysie faciale double. Naunyn a rapporté quatre cas de paralysie faciale. Laissons de côté ces cas complexes, du reste assez rares, et ne nous occupons que des paralysies des nerfs oculomoteurs chez les diabétiques :

En additionnant les observations de paralysies des nerfs oculomoteurs chez les diabétiques, j'arrive à un total de soixante-quatorze cas, ce qui est un chiffre fort respectable. Ces soixante-quatorze cas se répartissent de la façon suivante : quarante-cinq cas de paralysie de la VIe paire, dix-sept cas de paralysie de la IIIe paire, six cas de paralysie de la IVe paire et six cas d'ophtalmoplégie externe, — sans compter les cas observés par d'autres oculistes (Abadie, Trousseau, etc.), dont les observations détaillées n'ont pas été conservées. M. Trousseau m'a dit qu'il en a vu plusieurs cas, et la paralysie de la VIe paire est celle qu'il a le plus souvent observée.

Dans tous les cas que je viens de citer, le diabète *seul* pouvait être incriminé; les autres facteurs étiologiques étaient nuls : les malades en question n'étaient ni syphilitiques, ni tabétiques, ni hystériques, ni alcooliques, ils n'étaient atteints ni de paralysie générale, ni de tumeur cérébrale, *ils n'étaient que diabétiques.*

Ceci posé, entrons dans quelques considérations relatives à ces paralysies oculaires diabétiques.

Un premier fait à remarquer, c'est que la paralysie de la IVe paire est de beaucoup la plus rare, tandis que la paralysie de la VIe paire est de beaucoup la plus fréquente — elle est plus de deux fois et demie plus fréquente que la paralysie de la IIIe paire; alors que, dans la syphilis et dans le tabes, c'est la paralysie partielle ou totale de la IIIe paire qui s'observe le plus souvent. D'où ce précepte qu'en face d'une paralysie de la VIe paire, c'est d'abord au diabète qu'il faut penser. Cette paralysie peut même acquérir la valeur d'un signe révélateur du diabète. Tel diabétique peut n'être ni polydipsique ni polyurique, il peut n'avoir aucun des signes habituels du diabète quand survient une paralysie de la VIe paire : on fait alors une analyse des urines et on découvre la glycosurie.

Du reste, la paralysie des nerfs oculomoteurs chez les diabétiques n'est pas nécessairement en rapport avec l'intensité de la glycosurie. Tantôt la paralysie survient chez des diabétiques qui ont plusieurs centaines de grammes de sucre, tantôt elle apparaît chez des diabétiques qui, au moment de la paralysie, n'ont que 20 grammes, 12 grammes, 3 grammes de sucre, 2 grammes dans un cas de Bloch. Il n'y a donc pas de relation absolue, j'y insiste, entre l'intensité de la glycosurie et l'apparition de la paralysie.

Vous verrez des diabétiques, goutteux ou non goutteux, qui pendant des années ont 60, 80, 100 grammes de sucre et au delà, et qui n'ont jamais la moindre paralysie oculaire, et vous en verrez d'autres qui sont pris de paralysie oculaire alors qu'ils ont un diabète insignifiant. Ces considérations vont nous servir dans un instant, quand nous étudierons la pathogénie des paralysies oculaires chez les diabétiques.

Ces paralysies sont généralement rapides dans leur apparition, parfois même elles surviennent subitement. Ainsi le sujet de notre première observation fut tout étonné, le matin au réveil, de constater les symptômes de sa paralysie, alors que la veille il n'en avait pas le moindre indice. Le diabétique goutteux de notre troisième observation était

paupières inférieures se sont affaissées. Deux mois plus tard, la paralysie atteignait le facial supérieur et le facial inférieur. Cette phase précéda l'apparition de phénomènes bulbaires (polyurie, anesthésie faciale, glossoplégie) au cours desquels le malade succomba. Ainsi se trouva réalisée la véritable ophtalmoplégie nucléaire progressive. Chez ce diabétique, l'analyse des urines avait donné les résultats suivants : sucre 65 grammes par litre et émission de 4 litres en vingt-quatre heures. »

Telles sont, au point de vue de leur évolution, les différentes modalités des paralysies oculaires chez les diabétiques. Vous voyez que dans la très grande majorité des cas — quinze fois sur zeize. — ces paralysies sont d'une extrême bénignité ; elles ne sont l'indice d'aucun danger et elles guérissent en peu de mois sans laisser aucune trace. Il est donc important de les bien connaître, afin de tranquilliser les diabétiques qui en sont atteints. Il vous arrivera de voir des gens qui sont fort émus et péniblement impressionnés par la brusquerie de l'accident, et par la nature des troubles qu'ils éprouvent ; ils craignent une lésion cérébrale, ils croient à un début « d'attaque d'apoplexie ». On peut les rassurer ; néanmoins, il faut compter avec les exceptions, et ne pas oublier que telle paralysie oculaire, absolument bénigne en apparence, peut aboutir chez les diabétiques à une ophtalmoplégie externe de longue durée, et même à des phénomènes bulbaires fort graves, mais ce dernier cas est tellement exceptionnel qu'il peut à peine entrer en ligne de compte au point de vue du pronostic général.

Je voudrais revenir en quelques mots sur un symptôme que j'ai observé chez notre premier malade de la salle Saint-Christophe. J'ai dit que ce diabétique, dans les huit jours qui ont précédé sa paralysie de la VIe paire, avait été pris d'une névralgie temporo-orbitaire violente et continue. Les douleurs étaient nettement localisées, elles n'empiétaient pas sur le reste de la face, elles étaient exagérées par la pression, elles persistaient jour et nuit sans répit, et elles ne cessèrent qu'une quinzaine de jours après l'apparition de

la paralysie. Ce n'était pas un mal de tête vulgaire; il s'agissait d'une névralgie semblant obéir à la même cause provocatrice que la paralysie. En un mot, j'eus l'idée que notre malade était atteint d'une *paralysie douloureuse* de la VIe paire. Bien que la douleur associée à la paralysie des nerfs oculomoteurs n'ait spécialement attiré, que je sache, l'attention de personne, je trouve néanmoins ce symptôme signalé, au passage, dans plusieurs observations.

Ainsi, chez un des diabétiques de M. de Lapersonne, la paralysie de la VIe paire était accompagnée de névralgie temporale. Chez un des diabétiques de M. Galezowski la paralysie de la IIIe paire était associée à des douleurs si vives qu'on avait cru d'abord à un zona ophtalmique. Chez un des diabétiques de M. Kœnig, la paralysie de la VIe paire avait été précédée et accompagnée d'une douleur autour de l'œil droit. Chez le diabétique de M. Nattan-Larrier, la paralysie de la VIe paire avait été précédée d'une violente névralgie temporo-orbitaire qui persista pendant toute la durée de la paralysie, et qui ne disparut pas après que la paralysie fut guérie. Chez une diabétique de M. E. Buge, la paralysie de la IVe paire fut accompagnée de douleurs aux deux tempes. Chez un des diabétiques de M. Sauvineau, la paralysie de la IIIe paire gauche fut accompagnée de légères douleurs dans le côté gauche de la tête. Chez un des diabétiques de M. Deléage, la paralysie de la VIe paire fut accompagnée de douleurs extrêmement vives autour de l'orbite et à la région temporale gauche.

Voilà donc bon nombre de diabétiques chez lesquels la paralysie d'un nerf oculo-moteur a été précédée, accompagnée ou suivie de douleurs névralgiques à la région temporale, avec ou sans irradiations péri-orbitaires, du même côté que la paralysie. Ce n'est pas là une simple coïncidence : les deux symptômes, douleur et paralysie, sont associés.

Cette douleur est bien faite pour impressionner les malades. Un individu souffre depuis la veille ou depuis plusieurs jours d'une douleur parfois très vive à la région orbitaire, péri-orbitaire ou temporale ; sur ces entrefaites survient brusquement la paralysie oculaire avec ses symp-

tômes troublants, c'est bien alors que le patient, dans son ignorance, redoute une grave lésion cérébrale.

Au point de vue clinique, l'existence de ces douleurs me paraît avoir une telle importance que, chez un diabétique qui se plaint de douleurs vives à la région temporale et autour de l'orbite, il faut prévoir l'apparition possible de la paralysie d'un nerf moteur de l'œil.

Peut-être pourrait-on trouver l'explication de l'association de la névralgie et de la paralysie dans le fait suivant invoqué par M. Bonnier[1]. Le noyau de Deiters a des communications directes avec les centres oculomoteurs; et ce noyau, ainsi que Probst l'a démontré, a des rapports avec la racine descendante sensitive du trijumeau. Ces connexions expliqueraient peut-être pourquoi une même cause agissant sur un territoire déterminé provoquerait la paralysie et la névralgie. Du reste, quelle que soit la théorie, le fait indéniable et que je voudrais bien mettre en relief, c'est que, chez les diabétiques, la paralysie des nerfs oculomoteurs est assez souvent précédée et accompagnée de vive névralgie à la région temporale et autour de l'orbite.

Après avoir étudié la paralysie des nerfs oculomoteurs chez les diabétiques, discutons un peu la pathogénie de ces paralysies. Comment le diabète peut-il paralyser les nerfs de l'œil et quel est le rôle de la glycosurie? Voilà la question à résoudre.

C'est une opinion courante que le diabète provoque des névrites toxiques qui sont l'origine de névralgies et de paralysies, habituellement accompagnées de troubles trophiques. Est-ce que les paralysies oculaires seraient dues également à des névrites toxiques?

Voyons d'abord comment se comporte le diabète vis-à-vis des nerfs sensitifs. Vous savez que les névralgies ne sont pas rares chez les diabétiques[2]. On dirait que le diabète invite aux névralgies. On a signalé des névralgies faciales,

1. Pierre Bonnier. Un nouveau syndrome bulbaire. *La Presse médicale*, 1903, 18 février et 16 décembre.
2. J. Vergely. *Arch. clin. de Bordeaux*, 1898.

intercostales, lombaires, la névralgie du plexus brachial (Naunyn) et surtout la névralgie sciatique, avec cette particularité que chez les diabétiques la névralgie sciatique est souvent double (Worms). Aux membres inférieurs les douleurs peuvent être lancinantes et fulgurantes, si bien que cet état douloureux a reçu le nom de pseudo-tabes.

En regard de ces troubles hyperesthésiques plaçons les troubles anesthésiques. L'anesthésie occupe de préférence les extrémités inférieures et les organes génitaux. Mon ami le professeur Vergely (de Bordeaux) a fait un remarquable travail sur les troubles de la sensibilité chez les diabétiques et sur la dissociation syringomyélique de la sensibilité aux membres inférieurs[1]. L'une des six observations de Vergely concerne une diabétique de cinquante-six ans qui rend 270 grammes de sucre par jour; elle a des douleurs fulgurantes aux jambes, l'analgésie et la thermo-anesthésie y sont absolues; quand cette femme prend un bain, ce n'est que lorsque l'eau est arrivée à mi-cuisse qu'elle s'aperçoit de la température de l'eau.

Dans son importante étude, Vergely conclut que dans le diabète les troubles périphériques de sensibilité sont fréquents, avec ou sans dissociation syringomiélique des sensibilités. Ces troubles sont le résultat de névrites périphériques.

Voilà pour les troubles sensitifs d'origine diabétique. Voyons maintenant les cas qui concernent les paralysies diabétiques avec ou sans amyotrophie[2] : paralysie atrophique des muscles innervés par le cubital (Ziemssen). — Paralysie atrophique limitée au domaine du péronier (Bernard et Ferré). — J'emprunte au travail de M. Ingelrans les quelques observations suivantes : paralysie du sciatique poplité externe chez un homme ayant 5 grammes de sucre par litre (Remak). — Chez un sujet ayant 60 grammes de sucre par jour, névralgie crurale, paralysie et atrophie du quadriceps (Auché). — Chez un homme, diabé-

1. P. Vergely. *Gazette hebdomadaire*, 12 août 1893.
2. Raymond. *Clinique des maladies du système nerveux*, 1897, 2e série, p. 331.

tique depuis huit ans, douleur vive à l'épaule et paralysie du deltoïde avec réaction de dégénérescence (Althaus). — Chez un diabétique goutteux, douleurs très vives à l'épaule et au bras, plus tard paralysie et atrophie des muscles de l'épaule et du bras, sauf les fléchisseurs du poignet et des doigts (Brizzard). — En somme, on peut constater chez les diabétiques : 1° des paralysies disséminées suivies d'amyotrophie; 2° des paralysies amyotrophiques qui peuvent évoluer symétriquement à la façon des polynévrites.

Il est certain que lorsqu'on considère d'une part les névralgies diabétiques, d'autre part les paralysies avec amyotrophies et autres troubles trophiques, on trouve rationnel de mettre ces différents phénomènes sur le compte de névrites. Mais la difficulté commence quand on cherche à expliquer la cause de ces névrites. Ici nous sommes en pleine théorie. Rien ne prouve que le sucre ait une action toxique directe sur les nerfs; ainsi, dit Berger, c'est à des substances toxiques, à l'acide oxybutyrique, à l'acétonémie, peut-être à l'anhydrémie, peut-être aussi à l'action de substances chimiques mal définies, qu'il faut attribuer les névrites des diabétiques. Mais si cette hypothèse est vraie, ces névrites devraient être d'autant plus fréquentes que le diabétique est plus fortement diabétique. Or, nous avons vu que les paralysies surviennent chez des gens qui n'ont que 15 grammes, 10 grammes, 5 grammes, 3 grammes de sucre par vingt-quatre heures. Je ne vois pas bien comment concilier ce fait avec la théorie.

Après cette disgression qui était nécessaire, reprenons la pathogénie des paralysies oculaires diabétiques. Voudrait-on attribuer également à des névrites la paralysie des nerfs moteurs de l'œil chez les diabétiques? Mais si vraiment le diabète sucré (par un mécanisme bien mal élucidé) est capable de déterminer des névrites toxiques, d'où vient qu'il épargne si souvent les nerfs moteurs des membres pour réserver ses coups aux nerfs moteurs de l'œil? Car enfin, je ne connais pas une seule observation de paralysie diabétique des nerfs moteurs des membres, dont les caractères

et l'évolution soient comparables aux soixante et quelques observations de paralysie des nerfs moteurs de l'œil. C'est tout différent. Aux membres, les paralysies diabétiques ne sont pour ainsi dire jamais pures, elles sont plus ou moins accompagnées d'amyotrophie, on constate des troubles de dégénérescence et tous ces symptômes ont une durée indéterminée sans qu'il soit possible de leur assigner une limite. A l'œil, c'est tout le contraire, la paralysie apparaît soudainement, elle reste pure, elle parcourt son cycle d'une façon presque systématique, elle fait son évolution en moyenne en trois mois et elle guérit sans laisser la moindre trace de son passage. Il y a là une évolution tout à fait spéciale qui n'est en rien comparable aux troubles nerveux moteurs sensitifs et trophiques qu'on peut observer en d'autres régions.

La discordance est tellement flagrante que l'hypothèse de névrite diabétique comme cause de paralysie oculaire ne me satisfait pas complètement. Ici encore, dans cette hypothèse, il faudrait concéder au sucre diabétique une bien grande puissance toxique, alors qu'on voit des paralysies oculaires survenir chez des gens qui n'ont que quelques grammes de sucre dans leur urine. Or, cette grande puissance toxique, personne ne l'a jamais constatée. Pour toutes ces raisons, je ne suis pas bien certain que ces paralysies soient le résultat d'une névrite due à un poison dérivé du sucre. Dans cette question de pathogénie, le sucre est le témoin nécessaire, mais engendre-t-il réellement des névrites des nerfs oculo-moteurs?

Quoi qu'il en soit, il n'est pas possible de n'être pas frappé de la localisation toute spéciale de ces paralysies diabétiques. Pourquoi ces paralysies sont-elles si rares en d'autres régions et pourquoi atteignent-elles en si grande proportion les nerfs oculo-moteurs? En y réfléchissant, l'attention est forcément attirée sur le territoire nerveux qui embrasse le 4e ventricule et les origines des nerfs oculo-moteurs. Et alors la mémorable expérience de Cl. Bernard revient à l'esprit. On se dit que le territoire dont la piqûre provoque la glycosurie est bien voisin des noyaux d'où

émanent les nerfs qui sont paralysés chez les diabétiques. C'est un rapprochement qui s'impose. Hypothèse pour hypothèse, celle-ci en vaut une autre. Je n'ai nullement la prétention d'avoir tranché la question de pathogénie, bien loin de là, et la discussion reste ouverte. Dans la très grande majorité des cas, le syndrome bulbaire est réduit à sa plus simple expression, à savoir : glycosurie (forte ou faible) et paralysie d'un nerf, le plus souvent le nerf de la VIe paire. Dans d'autres circonstances, le syndrome bulbaire est plus accentué, et à la glycosurie (forte ou faible) s'adjoint la paralysie de plusieurs nerfs oculomoteurs et même l'ophtalmoplégie externe unilatérale ou bilatérale. Enfin le syndrome bulbaire peut acquérir très exceptionnellement une terrible gravité, témoin l'observation de M. Kœnig que j'ai citée plus haut, où une ophtalmoplégie nucléaire progressive mortelle s'adjoignit à la glycosurie.

Quant à expliquer la pathogénie de cette association morbide, je ne m'en charge pas, et à supposer qu'une même cause puisse produire à la fois la glycosurie et la paralysie des oculomoteurs, on ne voit pas comment, cette même cause agissant sur les noyaux bulbaires, aurait sur la glycosurie une action si persistante, et sur la paralysie une action si passagère. Il y a là quelque chose qui est bien fait pour nous déconcerter. Quoi qu'il en soit, il ressort des recherches que j'ai faites, que les paralysies oculaires que nous venons d'étudier ne se retrouvent pas dans les diabètes insipides, elles sont l'apanage du diabète sucré. Elles se présentent cliniquement sous une forme que vous ne devez pas oublier, diagnostic et pronostic y trouvent leur compte : *apparition soudaine*, *cycle spécial*, *durée limitée*, *guérison sans reliquats*, *tels sont les caractères qui font de ces paralysies oculaires diabétiques une entité morbide bien définie.*

Un mot du traitement : Naturellement, il est indiqué de prescrire le régime antidiabétique; on lui associe tous les jours, pendant deux semaines, 40 à 50 centigrammes d'antipyrine, qui est un des meilleurs médicaments du diabète. L'électrothérapie dirigée contre la paralysie paraît donner de bons résultats.

NEUVIÈME LEÇON

PYO-PNEUMOTHORAX PUREMENT TUBERCULEUX SANS INFECTION SURAJOUTÉE

Messieurs,

Le lundi 12 février 1906 est entré salle Saint-Christophe, n° 22, un homme de trente-sept ans atteint de fièvre, d'oppression vive et de violentes quintes de toux suivies d'expectoration. Voici son histoire :

Depuis huit mois cet homme est malade. Jusqu'en juillet 1905 il a été remarquablement bien portant. Venu à Paris en 1884, il a toujours accompli sans interruption son métier de maçon, et il ne peut signaler, dans son passé, qu'une chute faite d'un troisième étage, pendant la démolition d'une maison. De cet accident qui date de trois ans, rien n'est resté. C'est en juillet 1905 que sa santé a commencé à péricliter. Il se sentait fatigué, mal en train, peu apte au travail; l'appétit diminuait et il vomissait parfois après le repas. Il se mit à tousser et il éprouvait à l'hypocondre gauche une douleur assez vague, comparable à un point de côté. Il avait des transpirations pendant la nuit.

Ces différents symptômes qui avaient mis un mois à s'installer, s'accentuèrent et forcèrent notre malade à inter-

rompre son travail. Il essayait bien par moments de reprendre sa besogne, mais il devait s'arrêter car la respiration devenait difficile et il ne pouvait monter deux étages sans être essoufflé et couvert de sueurs. Il mangeait peu et maigrissait beaucoup.

Il y a une dizaine jours survint un incident aigu. Cet homme venait d'assister à un banquet dans une salle surchauffée, quand, sorti dans la rue, il fut saisi par le brusque changement de température et il se rendit chez lui en grelottant. Une fois au lit on essaya de le réchauffer avec une bouillotte d'eau, mais le point de côté gauche devint plus vif que jamais, la toux augmenta d'intensité et les jours suivants les quintes furent si violentes qu'il crut « qu'il allait étouffer ». Un médecin diagnostiqua une pleurésie, prescrivit un vésicatoire, et quelques jours plus tard envoya le patient à l'Hôtel-Dieu.

On l'examine : Le côté gauche du thorax est manifestement distendu et les espaces intercostaux sont effacés. A la percussion on constate à droite une sonorité à peu près normale et on trouve à gauche, et en arrière, une matité absolue dans la moitié inférieure de la poitrine ; plus haut, la sonorité est exagérée. A la palpation, les vibrations sont totalement abolies dans la zone de matité. Ces signes étaient déjà suffisants pour faire admettre un épanchement assez abondant de la plèvre gauche, diagnostic qui du reste avait été porté par le médecin qui nous avait envoyé le malade.

L'auscultation réservait quelque surprise. Il est d'usage qu'un épanchement de la plèvre se traduise à l'auscultation par des signes classiques qui sont : le souffle, l'égophonie, et la pectoriloquie aphone. Eh bien, on ne trouvait ici ni souffle, ni égophonie, ni pectoriloquie. L'espace de Traube était mat. A la région claviculaire existait du son skodique. Le cœur était légèrement dévié à droite, preuve nouvelle de l'existence de l'épanchement gauche. Des râles sous-crépitants étaient disséminés dans tout le poumon droit avec prédominance au sommet ; on entendait quelques craquements dans le sommet du poumon gauche.

Pendant qu'on était en train d'ausculter la région axillaire

gauche, le malade fait un mouvement et on perçoit aussitôt un bruit de clapotement, bien léger il est vrai, mais suffisant pour que l'élève qui auscultait à ce moment ait pu dire aussitôt : « Il y a un hydro-pneumothorax. » Et en effet, en secouant le malade on provoquait la succussion hippocratique ; il y avait donc hydro-pneumothorax ou pyo-pneumothorax, mais à part le bruit d'airain de Trousseau, on ne trouvait aucun des autres signes qui sont habituellement associés au pneumothorax, il n'y avait ni souffle amphorique, ni tintement métallique.

Dès que le malade nous vit rechercher avec intérêt le bruit de succussion hippocratique, il nous apprit qu'il avait lui-même constaté ce bruit depuis les premiers temps de sa maladie, c'est-à-dire depuis huit mois. « En me remuant, je sentais quelquefois, dit-il, une sorte de gargouillement, comme une carafe qu'on agite. » Mais aucun épisode aigu n'avait souligné l'instant de la perforation, en sorte que nous n'étions nullement renseignés sur la date précise du pneumothorax.

Mon chef de clinique, M. Lœper, pratique deux ponctions exploratrices ; l'une, faite dans le neuvième espace intercostal, donne issue à du pus jaunâtre, bien lié et non fétide ; l'autre, faite dans le quatrième espace intercostal avec une seringue à moitié remplie d'eau, ne laisse passer que des bulles de gaz.

La température est à 38°8, le pouls est à 96, les urines sont rares, sédimenteuses, non albumineuses. L'examen des crachats décèle la présence d'une quantité de bacilles. La toux est quinteuse, l'expectoration est mucopurulente et abondante, la dyspnée est continuelle.

Nous pouvions dès lors formuler le diagnostic suivant : Notre malade est un tuberculeux qui a depuis huit mois un épanchement liquide et gazeux de la plèvre gauche, et qui, suivant toute apparence, est en train de faire une tuberculose aiguë du poumon droit. C'est dire que le pronostic est des plus graves, et malheureusement nos moyens thérapeutiques sont bien limités. Peut-être ferons-nous des ponctions, dans l'espoir que l'issue de quelques centaines de grammes pourra

soulager le malade, car il ne peut être question d'intervention chirurgicale ; du reste, l'état du poumon droit s'y oppose. On prescrit des injections de morphine, des inhalations d'oxygène, mais la situation ne fait qu'empirer.

En quelques jours les événements se précipitent, la toux devient incessante, les accès de suffocation se répètent, et dans la nuit du 24 février éclate une vomique de 350 grammes. Le pus de la vomique recueilli dans une cuvette a le même caractère que le pus des ponctions ; il est inodore, homogène et bien lié. Le lendemain nouvelle vomique de 500 grammes, et le surlendemain dernière vomique de 300 grammes. Les vomiques n'améliorent pas la situation, la dyspnée est continuelle et entrecoupée de crises de dyspnée paroxystique ; le malade a le visage blafard et couvert de sueur, les lèvres sont violettes, les doigts sont froids et bleuâtres ; ce tableau rappelle « l'asphyxie tuberculeuse aiguë » de Graves ; le poumon gauche ne compte plus, quant au poumon droit il est probablement farci de tubercules, c'est la mort à bref délai. Le malade succombe en effet le 26 février, quinze jours après son entrée à l'hôpital.

Ci-joint la courbe de température :

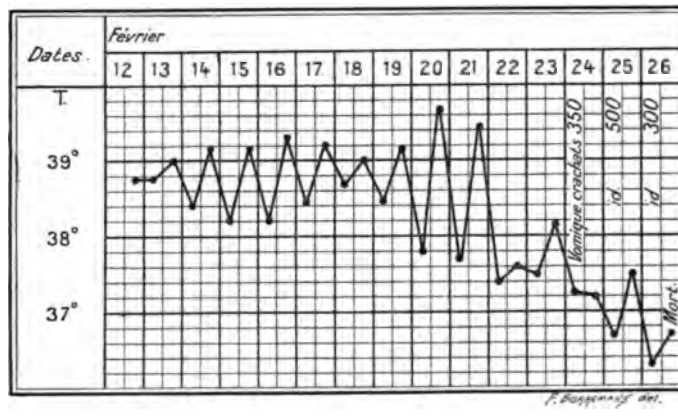

Voici les résultats de l'autopsie : L'ouverture de la plèvre gauche donne issue à un litre de pus verdâtre, inodore, bien lié. Au premier abord on ne voit pas le poumon droit ; il est

tassé comme un moignon à la partie supérieure et externe de la cavité thoracique. La plèvre est rugueuse et striée de tractus jaunâtres sans tubercules apparents. La plèvre pariétale ainsi que les plèvres diaphragmatique et médiastine sont transformées en une coque de deux millimètres d'épaisseur qui tapisse également le moignon pulmonaire. A leur surface les plèvres sont couvertes d'amas irréguliers de fibrine qui subissent la transformation caséeuse et sont infiltrées de lencocytes et de cellules géantes. Au-dessous de cette couche superficielle est une deuxième couche formée de tissu conjonctif farci de lencocytes. Enfin la profondeur du tissu pleural est formée de trousseaux de fibres conjonctives avec amas de lymphocytes.

Le poumon adhère en dehors à la paroi costale, et en dedans il est relié à la partie moyenne du médiastin par une sorte de pont pseudo-membraneux qui divise la cavité pleurale en deux loges communicantes : une loge inférieure très vaste et une loge supérieure très étroite qui se glisse entre le médiastin et le poumon. Au fond de ce diverticule on aperçoit un orifice de deux à trois millimètres entouré de fausses membranes. Une sonde canelée y pénètre facilement et s'enfonce dans le parenchyme pulmonaire. C'est l'orifice de la fistule pleuro-pulmonaire ; c'est à ce niveau que s'était faite la perforation du pneumothorax, et c'est par cet orifice agrandi que s'est fait jour la vomique.

Le parenchyme du moignon pulmonaire est dur, fibreux, parsemé de gros tubercules caséeux ou calcifiés. On trouve à sa partie supérieure une caverne qui a la dimension d'un petit œuf et qui ne communique plus avec les bronches. Le tissu pulmonaire est le siège d'atelectasie et de sclérose très avancée; les alvéoles sont tassés et méconnaissables, la plupart de leurs capillaires sont oblitérés.

Le poumon droit est volumineux; ses trois lobes sont congestionnés et semés de tubercules du volume de grains de millet, de date assez récente. Au lobe supérieur existent en outre des lésions tuberculeuses de date ancienne. Le foie pèse 2.450 grammes. Les reins sont sains. Rien à noter dans les autres organes.

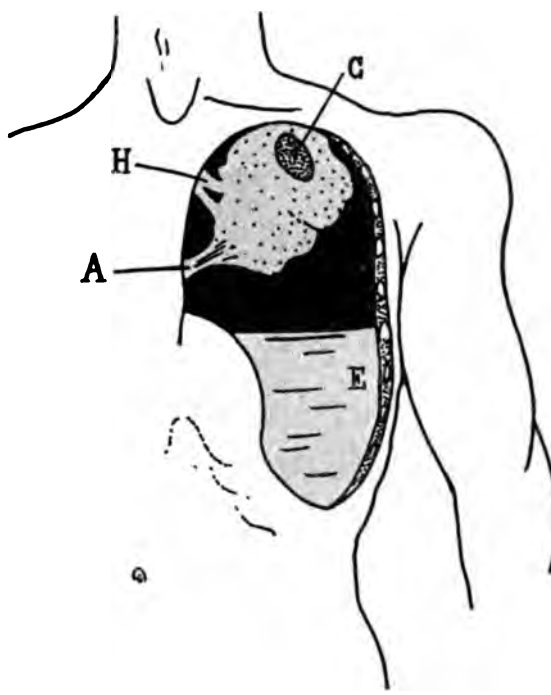

Cette planche représente le pyo-pneumothorax. A la partie inférieure de la poitrine, E, est l'épanchement purulent. C, caverne située dans le moignon pulmonaire. H, hile. A. adhérences.

Cette observation de pyo-pneumothorax tuberculeux va nous permettre de discuter certains faits instructifs.

Premièrement, il ne nous a pas été possible de savoir à quel moment s'était fait le pneumothorax. Ce que nous savons, c'est que dès le mois d'août, c'est-à-dire sept mois avant l'arrivée du malade à l'hôpital, la plèvre contenait déjà du liquide et des gaz, puisque à cette époque cet homme, en se secouant, provoquait à volonté la succussion hippocratique; mais aucun symptôme n'en indiquait le début. C'est, qu'en effet, le pneumothorax n'a pas toujours l'entrée en scène « dramatique » qu'on se plaît à lui décrire. Souvent, il

est vrai, la perforation s'annonce, soudainement, par un point de côté des plus douloureux, comparable, dit le patient, à un coup de couteau, et par une suffocation qui semble devoir entraîner la mort. Mais parfois aussi, vous en avez vu ici des exemples, ce mode de début fait défaut, et le pneumothorax s'installe insidieusement ou presque insidieusement. C'était le cas chez notre malade.

A l'auscultation vous n'avez pas trouvé chez cet homme le souffle amphorique qui est l'un des signes cardinaux du pneumothorax. L'autopsie nous en a démontré la raison. Le poumon gauche était réduit à l'état de moignon carnifié, où la respiration était pour ainsi dire nulle; il n'y avait donc pas de bruit respiratoire normal pouvant se transformer en souffle amphorique au contact d'un épanchement gazeux.

Il ne nous a pas été possible de savoir si le liquide pleural a été primitivement séreux ou s'il a été d'emblée purulent, ainsi qu'on l'observe quand le pneumothorax est consécutif à la rupture d'une caverne pulmonaire qui déverse son contenu dans la plèvre. Habituellement, l'évolution des épanchements pleuraux qui succèdent au pneumothorax se fait en deux étapes : à une première étape le liquide est séreux ou simplement louche (hydro-pneumothorax); à une deuxième étape le liquide peut être franchement purulent (pyo-pneumothorax).

L'épanchement de l'hydro-pneumothorax tuberculeux peut rester à l'état de liquide séreux ou simplement louche pendant des mois et même pendant des années sans aboutir à la purulence; il ne renferme que le bacille de Koch et on n'y trouve ni les microbes habituels de la suppuration ni d'autres microbes saprogènes. La teinte louche provient de ce que des matières tuberculeuses caséeuses sont mélangées à la sérosité pleurale.

Dans sa communication faite en 1891 à la Société médicale des hôpitaux[1], M. Netter avait posé en principe que lorsque le liquide pleural est franchement purulent, c'est-

1. Netter. Recherches bactériologiques sur les hydro-pneumothorax et les pyo-pneumothorax des tuberculeux. *Société médicale des hôpitaux*, séance du 4 décembre 1891.

à-dire dans le pyo-pneumothorax au vrai sens du mot, on trouve toujours d'autres microorganismes associés au bacille de Koch : tels sont le bacille encapsulé de Friedlander, le staphylococcus pyogenes aureus, des bacilles saprogènes, etc. La conclusion, c'est que « la transformation de l'hydro-pneumothorax tuberculeux en pyo-pneumothorax exige l'arrivée secondaire d'autres microorganismes ».

Ces conclusions ne sont plus admises et M. Netter lui-même ne les soutient plus aujourd'hui. Quelques observations ont démontré, en effet, que la pleurésie purulente tuberculeuse aussi bien que le pyo-pneumothorax tuberculeux peuvent exister à l'état franchement purulent, du seul fait de l'infection tuberculeuse sans adjonction d'autres microorganismes.

Pour ce qui est de la pleurésie purulente due au seul baccille de Koch sans infection secondaire, nous en avons eu des exemples dans notre service et un de ces cas a été étudié par M. Griffon. De son côté M. Péron a publié une observation dont voici le résumé[1] : Un jeune homme est atteint d'empyème tuberculeux primitif de la plèvre droite qui dure depuis plusieurs mois. La culture du pus faite pendant la vie et après la mort resta stérile; le pus inoculé donna une tuberculose classique au cobaye.

Quant au pyo-pneumothorax purement tuberculeux, sans adjonction d'autres microbes, j'en avais, dès 1889, observé à l'hôpital Necker un cas des plus concluants qui a été publié par mon regretté élève Charrier[2]. En voici le résumé :

Le 16 janvier 1889, je reçois dans mon service un homme de trente-deux ans, qui quatre jours avant a été pris brusquement d'une douleur atroce au côté gauche de la poitrine. Cette douleur a été aussitôt suivie de frissons violents et d'une oppression extrême qui n'a pas encore disparu. Le moindre effort augmente la gêne respiratoire et détermine parfois une crise dyspnéique. La température est à 39°8. J'examine cet homme. Le thorax étant mis à nu, nous

1. Péron. Les tuberculoses de la plèvre. *Thèse* de Paris, 1896.
2. P. Charrier. Hydro-pneumothorax et pyo-pneumothorax tuberculeux. *Revue de médecine*, 10 février 1892.

sommes frappés de la voussure du côté gauche de la poitrine, les espaces intercostaux semblent effacés; la base du thorax est comme immobilisée, tandis que la partie supérieure respire d'une façon exagérée. A la palpation, les vibrations thoraciques sont abolies dans les deux tiers inférieurs de la poitrine, du côté gauche. Une matité absolue existe dans la même région. A l'auscultation on entend un tintement métallique, et en secouant légèrement le malade on provoque le bruit de carafe de la succussion hippocratique.

Le diagnostic s'imposait. Cet homme était atteint d'hydropneumothorax, la perforation s'était faite quatre jours avant au milieu de symptômes atrocement douloureux et angoissants. L'épanchement pleural consécutif à la perforation s'était très rapidement formé.

Une ponction exploratrice ramène un liquide clair et transparent, qui sur agar-agar et sur gélatine ne donne aucune culture. L'examen de la pression intra-pleurale permet de s'assurer qu'il n'y a plus de communication entre la plèvre et l'air extérieur.

Cet hydro-pneumothorax est tuberculeux. En effet, le malade a eu plusieurs fois des hémoptysies, et l'examen de ses crachats décèle des bacilles de Koch. Je prescris une alimentation copieuse et je fais donner l'huile de foie de morue, suivant mon habitude, à la dose de 100 à 200 grammes par jour. Quand les malades peuvent supporter ces grandes doses d'huile de foie de morue, on obtient souvent des résultats surprenants. C'est sans contredit un des moyens qui réussissent le mieux, surtout quand il s'agit de scrofulo-tuberculose et de tuberculose torpide. Sous l'influence de ce traitement, vous avez vu des tuberculeux qui ont engraissé de plusieurs kilos en quelques semaines et leurs lésions pulmonaires se sont améliorées. Je vous ai montré des tuberculeux qui avalent sans sourciller un grand verre d'huile de foie de morue qu'on a eu le soin de faire rafraîchir dans de la glace, et leur appétit n'en est nullement amoindri. On continue cette médication pendant une semaine, puis on l'interrompt quelques jours, pour y revenir, et ainsi de suite.

L'épanchement de notre malade devenant plus abondant, je fais pratiquer de temps en temps, une ponction qu'on limite à une centaine de grammes de liquide, de façon à ne pas susciter une trop brusque expansion du poumon qui a été perforé. A chaque ponction on constate que le liquide reste séreux et stérile. Le traitement, avec quelques variantes, est suivi pendant une année, la situation s'est notablement améliorée et le malade a plusieurs fois quitté l'hôpital.

A partir de janvier 1890, c'est-à-dire après une année écoulée, je fais pratiquer dans le liquide pleural quelques injections avec 40 grammes d'une solution de sublimé au trois millième. Le 25 février, l'état du malade est tout à fait transformé. Depuis treize mois il a engraissé de onze kilogrammes; il n'a plus qu'un léger épanchement pleural sans pneumothorax, sans douleur, sans oppression. A cette époque on pouvait espérer la guérison, d'autant plus que les observations ne sont pas rares de gens qui ont complètement guéris, alors qu'ils étaient atteints d'hydro-pneumothorax tuberculeux. Quand notre malade quitte l'hôpital, il se trouve si amélioré qu'il reprend son travail et le continue sans interruption jusqu'au mois de mars.

Mais à cette époque il revient nous trouver; il a la fièvre, sa température est à 39°, l'oppression est considérable, on ne constate plus les signes du pneumothorax, la quantité de l'épanchement est évaluée au moins à deux litres. Une ponction exploratrice ramène du liquide, qui cette fois est franchement purulent, après être resté séreux pendant plus d'une année. L'examen de ce liquide purulent n'y décèle aucun microbe et les ensemencements sur bouillon et sur gélose ne donnent aucun résultat. Le pus est inoculé dans le péritoine d'un cobaye, l'animal meurt deux mois plus tard avec une tuberculose généralisée.

Je n'insiste pas sur la suite de cette observation. D'autres ensemencements furent faits avec le pus pleural et restèrent stériles. Quelques mois plus tard, le malade fut emporté par une méningite tuberculeuse. A l'autopsie, on trouva aux poumons, à la plèvre et aux méninges, des lésions tuberculeuses dont la description n'a pas un intérêt actuel.

Ce que nous devons retenir de ce cas, relativement à la question qui nous occupe, c'est que le liquide de cet hydro-pneumothorax est resté séreux pendant une année, et ce n'est que plus tard qu'il est devenu purulent. Un grand nombre d'ensemencements ont été faits par M. Caussade, alors mon interne, avec le pus de ce pyo-pneumothorax, et tous ces ensemencements ont été stériles. Il n'y avait donc ici aucune infection secondaire, la tuberculose seule avait occasionné la purulence de l'épanchement pleural.

M. Widal[1] a également publié une observation de pyo-pneumothorax tuberculeux dont la purulence n'était due à aucune association microbienne. Voici ce cas : « Le liquide d'un hydro-pneumothorax compliquant une tuberculose pulmonaire, ne se charge pas toujours de microbes d'infection secondaire. Récemment encore, j'ai eu l'occasion d'observer à l'hôpital Beaujon un pyo-pneumothorax datant de quelques semaines. Le liquide séro-purulent fut ensemencé sur divers milieux de cultures qui, tous, restèrent stériles. L'autopsie démontra que l'orifice de communication siégeait sur un petit tubercule ramolli et superficiel; la bronchiole dans laquelle il s'ouvrait était si petite qu'on ne put la retrouver à l'œil nu. Il suffit, en effet, que la fistule ne communique pas avec une bronche d'un trop gros calibre pour que l'air, ayant traversé tout l'arbre bronchique, depuis son origine jusqu'à son point de terminaison, s'épanche dans la plèvre dépouillée de tout microbe. »

Revenons au malade qui fait l'objet de cette leçon, et voyons quels ont été les résultats obtenus par l'examen bactériologique et par l'ensemencement du pus de son pyo-pneumothorax. Ces recherches ont été faites par un de mes chefs de laboratoire, M. Nattan-Larrier. Le pus retiré par ponction est d'un jaune verdâtre; il est homogène, bien lié, et il a si peu de tendance à se sédimenter, que huit jours après la ponction il conserve encore son apparence homogène.

1. Widal. Pathogénie des maladies des voies respiratoires. *La Presse médicale*, novembre 1895.

Examiné sur lame après coloration à l'hématoxyline éosine et au bleu polychrome, le pus contient des polynucléaires bien conservés et très reconnaissables; quelques-uns sont légèrement désintégrés. Çà et là, on voit des lymphocytes.

Les colorations du pus au liquide de Ziel ne permettent d'y découvrir aucun bacille de Koch. Sur plus de six lames, les colorations au bleu de Kuhn et au violet de gentiane ne décèlent aucun microbe.

On fait des cultures. Trois gouttes de pus sont ensemencées sur gélose; elles ne donnent lieu au développement d'aucune colonie microbienne. Une culture faite avec cinq gouttes de pus sur bouillon reste également stérile. Ces recherches permettent de conclure que le pus du pyo-pneumothorax de notre malade ne contient aucun des germes habituels de la suppuration; c'est un cas de pyo-pneumothorax stérile.

Mais le pus pleural contenait-il du moins le bacille de Koch? Pour répondre à cette question et pour déceler ce bacille, plusieurs procédés sont en usage. La culture sur sang gélosé préconisée par MM. Bezançon et Griffon[1] donne de très bons résultats; c'est même le seul milieu de culture sur lequel puisse se développer rapidement, du dixième au douzième jour, le bacille de Koch. On peut donc employer le sang gélosé comme milieu de culture, au cas de purulence pleurale tuberculeuse, mais il est nécessaire que le pus ne contienne pas d'autres microbes que le bacille de Koch, sans quoi la gélose est envahie par les microbes avant l'apparition des colonies du bacille tuberculeux.

L'inoculation du pus suspect dans le péritoine ou sous la peau du cobaye est une excellente méthode de diagnostic, mais le résultat est un peu long à attendre, car l'animal ne doit guère être sacrifié avant la huitième semaine.

En fait d'inoculation, le procédé de choix a été imaginé par M. Nattan-Larrier[2] qui l'a décrit sous le nom de « méthode

1. Bezançon et Griffon. *Comptes rendus de la Société de biologie*, 4 février 1899.
2. Nattan-Larrier. *Comptes rendus de la Société de biologie*, 1er décembre 1900.

de la mamelle » . Comme il s'agit là de recherches intéressantes et relativement nouvelles je vais entrer dans quelques détails en empruntant à l'auteur la description de son procédé et les considérations qui s'y rattachent [1] :

« Au Congrès international de Médecine de 1900, Nocard faisait connaître ses recherches expérimentales sur la tuberculose mammaire de la vache Après aboir contaminé le trayon d'une vache par des *cultures pures*, Nocard avait observé l'apparition précoce d'une galactophorite ascendante, bientôt suivie d'infiltration totale de la glande; la mamelle s'était comportée comme un véritable *milieu de culture vivant*. Peu de temps après, nous inoculions à notre tour un *pus* tuberculeux dans la mamelle d'une femelle de cobaye, en lactation, et nous obtenions des résultats sensiblement analogues à ceux de Nocard. Dès lors, nous pensions que cette méthode d'inoculation pouvait faciliter le diagnostic clinique de la tuberculose ; car la recherche quotidienne des bacilles, dans le lait, permet de suivre, par une sorte de biopsie, l'évolution de l'inoculation et décèle la tuberculose mammaire, dès qu'elle commence à se développer. On voit d'ailleurs, quelques jours plus tard, la glande devenir volumineuse et les ganglions inguinaux se tuméfier : la mamelle est dès lors le siège de lésions très étendues ; trois semaines après, elle s'ulcère et la tuberculose se généralise.

« L'inoculation doit être faite dans la glande d'une femelle en pleine lactation, moins de vingt-cinq jours après qu'elle ait mis bas. A cette période la mamelle est très volumineuse; longue de 3 à 4 centimètres, large de 2 centimètres et demi, elle forme une saillie, qui se trouve située à la partie inférieure de l'abdomen, sur une ligne oblique s'étendant du mamelon à la vulve. Au moment de pratiquer l'opération, un aide saisit l'animal et le couche horizontalement sur le dos; il écarte ses cuisses, de manière à présenter la région mammaire à l'opérateur. Celui-ci saisit la glande entre les

1. Nattan-Larrier. Diagnostic de la tuberculose par les procédés de laboratoire. *L'œuvre médico-chirurgical*, 12 octobre 1905.

doigts de la main gauche, et la soulève au-dessus du plan musculaire. Puis il pique l'aréole du mamelon, au niveau et en dedans de celui-ci, avec une aiguille d'acier stérilisée qu'il fait pénétrer doucement suivant l'axe de l'organe. Il ajuste alors, sur l'aiguille, une seringue stérilisée remplie du liquide suspect, et il pousse lentement le piston; à mesure que la glande se distend, on retire l'aiguille; le liquide s'infiltre ainsi dans toute l'étendue du parenchyme, et vient parfois sourdre au niveau du mamelon. A partir du quatrième jour, on n'obtient plus qu'avec peine, par une pression énergique, quelques gouttes d'un liquide jaunâtre et transparent; vers le vingtième jour ce liquide prend l'apparence d'une matière caséeuse, jaune et épaisse.

« C'est du cinquième au dixième jour que les bacilles commencent à se montrer dans le lait; c'est à partir de ce moment qu'on doit les y rechercher : lorsqu'on veut faire l'examen du lait, on place l'animal sur le dos et on saisit entre les doigts de la main gauche la glande mammaire que l'on exprime fortement; une gouttelette du liquide apparaît au mamelon; recueillie sur une lame de verre, elle est étalée en un mince frottis. Les préparations sont fixées par l'alcool éther, colorées par la fuchsine de Ziehl, et enfin différenciées par l'acide nitrique au tiers; le fond se teinte au bleu de Kühn. Au cinquième jour, on voit déjà parfois quelques bacilles englobés par des macrophages, ou isolés dans l'intervalle des leucocytes, mais, quelques jours plus tard, les bacilles se sont multipliés et leur recherche est plus aisée. »

En ce qui concerne notre cas, l'inoculation d'un demi-centimètre cube de pus faite dans la mamelle a provoqué au troisième jour l'apparition de petits ganglions inguinaux. La glande mammaire s'est indurée au cinquième jour, elle s'est bosselée et prise en masse le neuvième jour, mais déjà, dès le septième jour, le lait contenait des bacilles. Nous étions donc renseignés sur la présence de bacilles de Koch dans l'épanchement pleural.

Bref, notre malade de la salle Saint-Christophe a été

atteint de pyo-pneumothorax tuberculeux sans adjonction d'autres microbes. C'est un cas de plus à ajouter à ceux que je vous ai signalés. Au point de vue thérapeutique ces notions peuvent peut-être devenir un guide utile. L'intervention chirurgicale, qui est rarement indiquée au cas de pyo-pneumothorax tuberculeux, aurait plutôt sa raison d'être si le liquide de ce pyo-pneumothorax était en même temps infecté par d'autres microorganismes.

DIXIÈME LEÇON

ULCÈRE PERFORANT DU DUODÉNUM ET ULCÈRE PERFORANT DE L'ESTOMAC CONSÉCUTIFS A L'APPENDICITE

(ÉTUDE MÉDICO-CHIRURGICALE)

MESSIEURS,

L'étude que nous allons entreprendre aujourd'hui ne repose pas sur un grand nombre d'observations; les faits que j'ai à vous exposer ne sont pas nombreux, et cependant ils me paraissent suffisants pour qu'il nous soit possible d'amorcer un chapitre nouveau concernant certaines complications de l'appendicite. J'intitule cette étude : *Ulcère perforant du duodénum et ulcère perforant de l'estomac consécutifs à l'appendicite.*

Voici d'abord la relation d'un fait dont vous avez été témoins dans notre service de clinique :

Le lundi 16 janvier 1905, à midi, on reçoit salle Saint-Christophe, n° 12, un homme d'une soixantaine d'années exerçant la profession d'horloger. Cet homme est sans fièvre, il est très amaigri, très affaibli et les renseignements qu'il donne sur son état sont vagues et tout à fait insuffisants. Aussi ne peut-on arriver à préciser le diagnostic. Il raconte qu'il a depuis quelque temps des douleurs de ventre mais on ne peut obtenir aucune réponse précise sur le siège de

ces douleurs, sur leur intensité et sur l'époque de leur apparition. Tout est confus.

L'abdomen est assez volumineux, néanmoins on n'y constate ni météorisme, ni ascite. A la percussion on trouve une matité diffuse à la fosse iliaque droite et le malade semble manifester une sensibilité plus vive à la pression de l'hypocondre droit. L'estomac n'est pas dilaté, il n'y a pas de vomissements. Le foie et la rate ont leur volume normal. Les urines ne contiennent ni sucre, ni albumine. Le cœur et les poumons sont en bon état. La constipation est opiniâtre.

En un mot, le malade, indifférent à toutes les questions, n'attire l'attention sur aucun trouble spécial; nous faisons prévenir sa femme afin qu'elle nous donne quelques éclaircissements. Il est évident que c'est l'abdomen qui est le siège du mal. En attendant un nouvel examen, et de nouveaux renseignements, on prescrit la diète lactée et un léger purgatif, avec l'arrière-pensée qu'il s'agit peut-être de cirrhose du foie ou de péritonite chronique.

Le lendemain mardi, le patient est encore plus affaibli. Dans la nuit, malgré la défense qui lui a été faite, il se lève pour aller aux cabinets, il en revient épuisé, et en arrivant à son lit il s'affaisse. Il était mort.

Le mercredi sa femme nous donne les renseignements suivants : Elle raconte que son mari était très dur à la douleur et ne se plaignait jamais. Cependant, depuis quelque temps il accusait des douleurs vives dans le ventre, il avait beaucoup maigri, son appétit avait diminué, mais il ne vomissait pas. Il n'était pas buveur. L'avant-veille de son entrée à l'hôpital, le samedi, il avait encore mangé à déjeuner « son pain et sa côtelette », puis il avait travaillé une partie de la journée. Le dimanche éclataient des douleurs violentes en haut du ventre, et c'est alors qu'on avait pris la décision de venir à l'hôpital. Dans ses réponses le malade n'avait pas fait allusion à ce dernier épisode douloureux.

Voici les résultats de l'autopsie : A l'ouverture de l'abdomen on tombe sur une masse d'adhérences péritonéales occupant le flanc droit et circonscrivant un abcès

rétro-cæcal. L'appendice est enclavé dans ces adhérences et plonge dans cet abcès.

Le cæcum est soigneusement disséqué et enlevé de l'abdomen avec tout le placard qui tapisse sa paroi postérieure et son bord externe. Incisé et ouvert, il offre une paroi absolument indemne, mais si l'on enfonce un stylet dans la cavité appendiculaire on se rend compte que l'appendice est en position rétro-cæcale ascendante et que son extrémité se perd dans l'abcès.

On ouvre l'appendice dans toute sa longueur, il est coudé à angle aigu, et il est évident que ses lésions ainsi que les lésions de péri-appendicite rétro-cæcale suppurée doivent remonter à une époque assez éloignée, si l'on en juge d'après les adhérences qui sont anciennes. On ne constate pas d'autres lésions péritonéales.

Le foie est volumineux et d'aspect nettement cirrhotique. Sa surface est lobulée, hérissée de granulations inégales, à la manière d'un foie cirrhosé de Laënnec, mais avec conservation du volume normal. A la coupe, l'organe est dur et il présente les mêmes granulations cirrhotiques qu'à la surface. Il n'y a pas d'ascite.

A l'ouverture de l'estomac on aperçoit sur la muqueuse une infinité d'hémorragies capillaires formant un piqueté en nappe presque ininterrompue. La portion pylorique de l'estomac est relativement indemne de ces fines pétéchies, elles occupent principalement la région du cardia.

Au duodénum on trouve une lésion à laquelle on ne pouvait s'attendre. La paroi postérieure de la première portion du duodénum est perforée, comme à l'emporte-pièce par un *ulcère térébrant* ayant détruit toutes les couches de la paroi intestinale et ayant presque l'étendue d'une pièce de un franc. Il s'agit à n'en pas douter d'une ulcération aiguë, de date récente, car les bords n'en sont pas indurés et scléreux comme dans l'ulcus duodénal classique. Le bord inférieur de cette ulcération est découpé à pic, son bord supérieur offre la disposition dite en escalier. L'ulcération siège à moins d'un centimètre de la valvule pylorique; elle repose sur la paroi postérieure de l'abdomen qui constitue

le fond de la lésion à l'ouverture de l'organe en place. C'est sans doute grâce à cette paroi postérieure de l'ahdomen qui formait tampon qu'il n'y a pas eu péritonite aiguë.

Ci-joint la figure qui représente cet ulcère perforant du duodénum :

En somme, je suis d'avis qu'on peut reconstituer cette observation de la façon suivante : notre malade a eu une appendicite subaiguë avec abcès rétro-cæcal et adhérences. La toxi-infection appendiculaire a retenti sur l'estomac et sur la première portion du duodénum. A l'estomac, elle a engendré plusieurs de ces érosions hémorragiques, qui pendant la vie se traduisent souvent par la gastrorragie et par le vomito negro. Au duodénum elle a donné naissance à une ulcération aiguë perforante de la dimension d'une pièce de un franc. Telle est mon opinion, je vais essayer de vous démontrer qu'elle est conforme à la réalité.

Notre observation n'est pas isolée. Nous trouvons dans la littérature anglaise plusieurs cas comparables au nôtre,

concernant des ulcères perforants du duodénum et de l'estomac associés à l'appendicite.

Voici d'abord l'observation de Lediard et Sedgwick [1]. Il s'agit d'un homme de cinquante-six ans qui est pris, en février 1953, de douleurs qui occupent la région iliaque du côté droit. En janvier 1904 ces douleurs reparaissent et sont nettement localisées à la région de l'appendice. En avril 1904 nouvelle crise douloureuse à la même région, on porte le diagnostic d'appendicite et on décide l'opération, qui n'est pratiquée que le 8 mai.

A l'ouverture de l'abdomen on trouve l'appendice caché derrière le cæcum. L'appendice est volumineux et sa surface est couverte d'exsudats anciens. On l'enlève et la plaie abdominale est refermée. Le lendemain et les jours suivants la fièvre est nulle; la température est de 99°6 Fahrenheit et le pouls est à 76. L'infirmière constate une teinte subictérique de la peau et des conjonctives. Le 12, le malade rend des selles, couleur de goudron, on les examine et on y trouve du sang. Le 14, on faisant le pansement, on constate que les sutures ont lâché; du pus fétide s'écoule de la plaie.

Le 16 mai, huit jours après l'opération de l'appendicite, les selles sont sanguinolentes et prennent de nouveau l'aspect du goudron. Le 18, le sang est encore plus abondant, le pouls devient intermittent, la pâleur de la peau et des muqueuses témoigne de l'abondance du sang qui s'écoule par l'intestin. Mais d'où vient l'hémorragie, quelle est sa cause? s'agit-il d'une cirrhose du foie, ou d'un ulcère de l'estomac, ou d'un carcinome? On discute tous ces diagnostics sans toutefois s'y arrêter. M. Moynihan (de Leeds) pense que ce cas est peut-être comparable aux cas de Murphy (de Chicago) et de Mayo (de Rochester), qui après appendicectomie ont perdu des malades par hémorragie se déversant du moignon appendiculaire dans l'intestin.

Le 28 mai, un lavement ramène des selles sanglantes,

1. H.-A. Lediard et R.-E. Sedgwick. Cases of appendicitis with perforating duodenal and gastric ulcer. *The Lancet*, 10 septembre 1904, p. 761.

preuve que l'hémorragie continue toujours. Les selles redeviennent naturelles pendant les premiers jours de juin. Mais le 14 juin survient une petite hématémèse; le mélæna persiste les jours suivants, et le malade succombe le 20 juin.

L'autopsie put être faite le 20 juin. A l'ouverture de l'abdomen on ne trouva pas de péritonite. L'estomac était sain. Mais sur la deuxième portion du duodénum, près de l'ampoule de Vater, était un ulcère perforant, cratériforme, ovalaire, ayant deux centimètres de long sur un centimètre de large, son grand axe étant parallèle à celui de l'intestin. Les bords de l'ulcère étaient lisses et le fond était oblitéré par le pancréas qui formait tampon. C'est ce tampon formé par le tissu pancréatique qui avait évité la péritonite suraiguë qui eût éclaté à la suite de la perforation de l'ulcère. Mais le tissu pancréatique avait subi lui-même un commencement d'ulcération, et on y voyait, béantes, deux artérioles de troisième ordre, probablement des branches de l'artère pancréatico-duodénale inférieure. Une coupe portant sur le bord de l'ulcère et sur le tissu pancréatique adhérent montra que les parois de l'intestin étaient complètement détruites, le tissu pancréatique voisin était également détruit. Le moignon de l'appendice était ratatiné et fibreux.

En résumé, l'évolution de la maladie est facile à reconstituer. Un homme ayant eu trois crises d'appendicite est opéré à sa troisième crise. Peu de jours après, survient un mélæna dont on ignore l'origine. Le mélæna est abondant et presque incessant. Le malade succombe, et à l'autopsie on voit que l'hémorragie est consécutive à l'ulcération d'artérioles du pancréas, que l'ulcère du duodénum a rencontrées et qu'il a ouvertes dans son processus de destruction perforante.

Dans le même article du journal *The Lancet*, Lediard et Sedgwick rapportent l'observation suivante qu'ils doivent à l'obligeance de M. V. Milward (de Birmingham). Il est question d'une fillette de sept ans qui est malade depuis quatorze jours. A son entrée à l'hôpital, on constate que la fosse iliaque droite est douloureuse et tuméfiée ; de plus, tout l'abdomen est distendu. On décide l'opération. L'ouverture du ventre, faite à la région appendiculaire, amène

l'écoulement de deux onces de pus, collecté dans une cavité située en dehors du cæcum, et enkysté par des adhérences solides qui l'isolent de la grande cavité péritonéale. L'appendice n'est pas retrouvé ; peut-être était-il détruit, peut-être était-il caché sous les adhérences.

Les jours qui suivent l'opération, la plaie a peu de tendance à se cicatriser, le pouls est accéléré, la température est élevée, les selles sont diarrhéiques. Au huitième jour apparaît à la région épigastrique une voussure, sonore à la percussion. Cette voussure augmente lentement, on dirait qu'elle subit le contre-coup des variations intestinales et qu'elle est plus saillante quand la constipation apparaît.

Le vingt-cinquième jour, la tumeur épigastrique est devenue si volumineuse que l'opération est décidée. On incise l'épigastre, et on découvre, attenant à l'estomac, une cavité contenant des gaz, du pus, et des substances venues de l'estomac. Cette cavité est restée isolée de la grande cavité péritonéale grâce à des adhérences qui relient l'estomac à la paroi abdominale antérieure. Sur la face antérieure de l'estomac on trouve un ulcère perforé ayant les dimensions d'une pièce de trois pences. On suture la perforation stomacale ainsi que la plaie épigastrique, mais l'alimentation est très difficile, la situation s'aggrave, et la petite malade succombe cinq jours après la dernière opération.

A l'autopsie, on constate que le foyer iliaque et le foyer épigastrique sont isolés l'un de l'autre, ils ne sont pas reliés entre eux par des adhérences. La perforation de l'estomac est plus étendue du côté péritonéal que du côté stomacal.

En résumé, on peut reconstituer l'évolution de cette maladie de la façon suivante : La fillette a depuis une quinzaine de jours une appendicite avec abcès enkysté péri-cæcal. Un ulcère se forme à la face antérieure de l'estomac et des adhérences s'établissent entre l'estomac et la paroi antérieure de l'abdomen. Cette périgastrite, qui est fréquente, on le sait, au cas d'ulcère stomacal, s'oppose à l'explosion d'une péritonite aiguë. A travers l'ulcère perforé, les gaz venus de l'estomac forment une voussure à la région épigastrique. Malgré l'opération la fillette succombe.

L'observation suivante est due à Warren Low [1]. Le 14 avril 1904, à la première heure, une jeune fille de dix-sept ans entre à Saint-Mary's Hospital. Elle paraît atteinte de péritonite généralisée et elle est presque en collapsus. Néanmoins elle peut encore donner les quelques renseignements que voici : Le soir du 9 avril elle se sentit souffrante et elle éprouva une douleur qu'elle localise d'une façon assez vague au côté droit du ventre. Le dimanche, 10 avril, elle garde la chambre et elle indique du doigt le siège de la douleur à la fosse iliaque droite. Du 11 au 13 avril, elle peut aller travailler comme d'habitude, mais des douleurs apparaissent alors à la région épigastrique. Le 13 avril, à 5 heures du soir, elle est prise de vomissements et de douleurs très vives à la partie inférieure de l'abdomen, surtout du côté droit, dans la région de l'appendice. Elle souffre tant, qu'elle est forcée de rentrer chez elle en voiture, et le soir, à 9 heures, se sentant beaucoup plus mal, elle appelle le Dr W. Clark (de Brondesburg) qui la fait transporter à l'hôpital.

A son entrée à l'hôpital, on la trouve dans un état d'affaissement voisin du collapsus ; la température est de 96° Fahrenheit; le pouls, faible et irrégulier, est à 120. Le nombre des respirations est de 32 ; le visage est pâle, froid, visqueux, les traits sont tirés. L'abdomen est distendu et sensible ; la paroi abdominale est rigide et immobile pendant la respiration. La palpation localise la douleur à la partie inférieure du ventre, surtout à droite. La percussion donne de la matité dans les deux flancs et le toucher rectal réveille une forte douleur. On fait le diagnostic de péritonite généralisée, et la prédominance de la douleur à la fosse iliaque droite fait supposer qu'il s'agit d'une appendicite.

Grâce aux applications chaudes et aux stimulants, la malade reprend quelques forces, l'état de collapsus s'amende, la température remonte à 100 Fahrenheit, l'état du pouls s'améliore, et l'opération est faite le lendemain matin à sept heures. L'incision de l'abdomen porte sur la région

1. Warren Low. A case of perforated gastric ulcer with appendicitis; operation, recovery. *The Lancet*, 25 juin 1904.

appendiculaire, et donne issue à une quantité de pus modéré. Les anses de l'intestin grêle sont congestionnées et argentinées. L'appendice apparaît : son enveloppe péritonéale est extrêmement injectée comme tout le reste du péritoine : il a quatre pouces de long, il est rigide, à parois épaissies : on l'enlève par le procédé ordinaire. Une fois enlevé, on l'examine : il contient deux calculs, il est le siège d'épaississements, et des nappes de sang sont extravasées dans ses parois. Il donne l'impression d'une appendicite à rechutes.

On ne juge pas que l'opération doive en rester là. Une incision médiane est faite au-dessus de l'ombilic, et on constate alors, au-dessus du côlon transverse, une péritonite qui est sans doute de date assez ancienne, à en juger par l'amas d'exsudats et d'adhérences. Après quelques difficultés opératoires, apparaît une perforation de l'étendue d'une pièce de cinq shillings. Cette perforation siège à la partie antérieure de la petite courbure de l'estomac, près du cardia, au-dessus du lobe gauche du foie : elle occupe le centre d'une masse indurée. On suture l'ulcère perforé ainsi que les plaies abdominales, puis on fait un drainage supérieur et inférieur.

L'opération est suivie d'une grande amélioration et les vomissements ne surviennent plus qu'à de rares intervalles. Mais quelques jours plus tard, la fièvre reparaît, le visage s'altère, et les vomissements deviennent plus fréquents : on fait un lavage péritonéal, on retire la mèche, on change les drains, la situation s'améliore progressivement, et la malade complètement guérie quitte l'hôpital le 19 mai.

Voici une dernière observation qui est due à Watson Cheyne et Haydock Wilbe[1]. Le 16 mai 1904, un enfant de treize ans, ayant jusque-là les apparences de la santé, se plaint, dans l'après-midi, en revenant de l'école, de douleurs à l'estomac. Le soir, se sentant plus mal, il demande à se coucher de bonne heure. Le lendemain, l'enfant se trouve beaucoup mieux, et il ne ressent qu'une légère douleur dans le ventre quand il se penche en avant. Il demande à ne pas

1. Watson Cheyne et Haydock Wilbe. A case of perforated gastric ulcer in a boy aged 13 years; diseased appendix: operation, recovery. *The Lancet*, 11 juin 1904.

aller à l'école et il déjeune de bon appétit. Mais une heure après surviennent des douleurs de ventre très violentes et l'état du petit malade paraît sérieux.

Le Dr Wilbe voit l'enfant entre trois et quatre heures de l'après-midi ; il le trouve très abattu ; le pouls est à 130, la température est normale, il n'y a pas de vomissements, mais le malade se plaint d'une douleur violente au côté droit du ventre, près de l'ombilic. A l'examen de l'abdomen on trouve de la défense musculaire et une hyperesthésie généralisée ; la douleur est prédominante à droite. Le Dr Watson Cheyne voit l'enfant ce même jour et le trouve extrêmement mal. L'abdomen est dur, tendu, tympanisé, l'hyperesthésie est généralisée ; les douleurs sont dominantes du côté droit et vers la partie supérieure, mais on ne constate pas de disparition de la matité hépatique.

Après ces examens, on conclut à la perforation d'un organe abdominal, et en raison de la prédominance de la douleur du côté droit, on diagnostique une appendicite et on décide l'intervention chirurgicale.

L'incision de l'abdomen est faite à la région appendiculaire ; aussitôt le péritoine fait saillie et quand on le ponctionne, on entend un sifflement de gaz, preuve qu'une perforation existe en un point du tube digestif. En même temps du liquide séreux péritonéal s'écoule au dehors. L'intestin grêle s'échappe de la plaie opératoire, il est normal. Après lavage de la cavité abdominale et du petit bassin on remet l'intestin en place.

Le cæcum et l'appendice sont alors examinés. L'appendice est long, épais, extrêmement rouge ; on l'enlève par le procédé habituel, et on trouve dans le canal appendiculaire un gros calcul. Malgré ces lésions, l'opérateur reste convaincu qu'il existe autre part une lésion plus importante que celle de l'appendice. Comme on n'a pas trouvé trace de matières fécales dans le péritoine et comme, d'autre part, on a déjà examiné l'intestin grêle, on va à la recherche d'une perforation siégeant ailleurs et une nouvelle incision est faite à la région épigastrique. Le corps de l'estomac, sa face postérieure, sa région pylorique, ne présentent rien

d'anormal. Mais sur la face antérieure de l'estomac, près du cardia, on perçoit un bouillonnement de gaz au milieu d'un liquide trouble.

Après avoir fait la toilette de la région, on dirige un jet de lumière dans la profondeur de la plaie, sous le diaphragme, et on découvre à la face antérieure de l'estomac, à un pouce environ du cardia, un ulcère rond, perforé, qui aurait pu laisser passer un crayon d'ardoise; de cette perforation s'échappent des gaz et du liquide. La perforation stomacale est nette, comme découpée à l'emporte-pièce, ses bords ne sont pas indurés, et il n'existe pas de lésions de voisinage.

Les bords de l'ulcère sont rapprochés et fixés par une première ligne de sutures, puis une seconde ligne de sutures est faite sur la plaie extérieure. Après toilette du péritoine on draine les deux incisions et on les suture. L'enfant supporta fort bien l'opération; le lendemain et le surlendemain la situation parut peu modifiée, mais le 20 mars, c'est-à-dire trois jours après, l'amélioration était manifeste. A dater de ce moment toutes les fonctions s'accomplissent normalement, l'abdomen n'est plus douloureux, le pouls est normal, et bientôt le petit malade commence à s'alimenter. Le 13 avril les plaies opératoires sont cicatrisées et le 25 avril, l'enfant, plein d'entrain, est guéri de son appendicite et de son ulcère stomacal perforé.

Voilà donc cinq cas dans lesquels l'ulcère perforant du duodénum ou l'ulcère perforant de l'estomac sont associés à l'appendicite. Je résume ces cas en quelques lignes :

Chez notre malade, l'appendicite, l'abcès péri-cœcal et les fortes adhérences qui l'accompagnent, indiquent que la lésion appendiculaire est de date assez ancienne, tandis que les érosions hémorragiques de l'estomac et l'ulcère perforant du duodénum sont de date récente.

Chez le malade de Lediard et Sedgwick, il s'agit d'appendicite chronique; le malade n'est opéré qu'à sa troisième crise, et c'est quelques jours plus tard qu'apparaissent les hémorragies intestinales qui proviennent d'un ulcère perfo-

rant duodénal qui a entamé le pancréas et qui a détruit des artérioles pancréatiques.

Chez la petite malade de Milward, l'appendicite compliquée d'abcès peri-cœcal semble évoluer depuis une quinzaine de jours. Une semaine plus tard apparaissent au creux épigastrique des symptômes de périgastrite et une voussure gazeuse qui sont dus à un ulcère perforé de l'estomac.

Chez la jeune malade de Waren Low, éclatent les symptômes d'une appendicite aiguë qu'on opère, et au cours de l'opération on trouve un ulcère perforé de l'estomac. La nature des lésions de l'appendice donne à l'opérateur l'impression d'une appendicite à rechutes.

Chez le petit malade de Watson Cheyne et Haydock Wilbe, on fait l'opération de l'appendicite, et à l'ouverture du péritoine, un sifflement de gaz avertit que l'appareil digestif est perforé quelque part. On se met à la recherche de la perforation et on finit par trouver un ulcère perforé sur la face antérieure de l'estomac.

La lecture attentive des observations nous fixe sur l'ordre chronologique dans lequel les lésions ont apparu. Ce ne sont pas les symptômes de l'ulcère perforant qui ont précédé d'un temps plus ou moins long l'entrée en scène de l'appendicite, mais c'est l'appendicite qui a précédé d'un temps plus ou moins long les symptômes de l'ulcère perforant.

Chez les malades dont je viens de rapporter l'histoire, il n'est dit nulle part que la crise d'appendicite ait été précédée de douleur xiphoïdienne, ou de douleur rachidienne, ou de vomissements alimentaires, ou d'hématémèses, ou de mélæna, qui sont considérés comme les signes classiques de l'ulcus stomacal ou duodénal en voie d'évolution. On dirait au contraire que c'est l'appendicite qui a commencé la série. On voit, en effet, chez les malades en question, qu'une appendicite aiguë, subaiguë ou à rechutes, était en évolution, quand est survenu l'épisode duodénal ou stomacal. Si l'on veut donc établir entre ces différentes lésions un ordre chronologique, il paraît rationnel d'admettre que c'est l'appendicite qui a précédé l'ulcère perforant.

Cet ordre chronologique est-il suffisant pour nous faire

admettre que l'ulcère perforant est la conséquence de l'appendicite? C'est ce que nous allons examiner. Pour cela nous devons reprendre la question d'un peu plus haut, et nous allons voir que le duodénum et surtout l'estomac, au cours de l'appendicite, peuvent être atteints de lésions ulcéreuses plus ou moins importantes, qui dans leur gamme ascendante constituent l'érosion, l'exulcération, l'ulcération, et enfin l'ulcère perforant. Tout cela se tient et s'enchaîne: même origine, même pathogénie, ainsi que j'espère vous le démontrer.

Peut-être n'avez-vous pas oublié que nous avons consacré, il y a quelques années, plusieurs leçons à la gastrorragie ulcéreuse associée à l'appendicite, et aux hématémèses qui en sont la conséquence[1]. Depuis lors, cette complication, à laquelle j'ai donné le nom de *vomito negro appendiculaire*, est devenue classique; les hématémèses noires consécutives à l'appendicite sont connues de tout le monde. Je reviens en quelques mots sur cette question, qui a été l'origine de travaux qui se sont succédé au cours de ces dernières années, et qui est intimement liée à l'étude que nous poursuivons aujourd'hui :

Un individu est atteint d'appendicite aiguë. Pour une raison ou pour une autre, en tout cas bien regrettable, cette appendicite n'est pas opérée en temps opportun. Quelques jours plus tard survient une hématémèse. Parfois l'hématémèse est précédée de quelques symptômes gastriques, nausées et vomissements, et en examinant de près ces vomissements on peut y découvrir des stries noirâtres, des grumeaux couleur marc de café, prélude de l'hématémèse qui se prépare. Parfois aussi l'hématémèse éclate tout à coup et le malade a un vomissement de sang noir. Il est rare qu'il n'y ait qu'une seule hématémèse, on en peut voir cinq, six en quelques heures. Dans certains cas, les hématémèses sont foudroyantes et tuent le malade en peu d'instants.

Cette terrible complication de l'appendicite est due à

1. Dieulafoy. *Gastrite ulcéreuse hémorragique. Vomito negro appendiculaire*, Communication à l'Académie de médecine, séance du 12 février 1901.
Vomito negro appendiculaire. Gastrite ulcéreuse hémorragique consécutive à l'appendicite. *Clinique médicale de l'Hôtel-Dieu*, 1903. Dixième leçon, p. 194.

des érosions, à des exulcérations de l'estomac, qui sont elles-mêmes la conséquence de la toxi-infection élaborée en foyer appendiculaire. Dans trois cas de vomito negro, consignés dans la thèse de M. Charlot, on a trouvé à la muqueuse de l'estomac des lésions qu'on a classées sous les dénominations de pointillé hémorragique, dépressions cratériformes, petits amas noirâtres, et plaques ecchymotiques.

L'examen histologique de ces lésions n'ayant pas été fait, je m'étais demandé quelle pouvait être la nature intime de la lésion stomacale capable de produire des hématémèses aussi abondantes et parfois aussi terribles.

Nos recherches histologiques concernant l'*exulceratio simplex*[1] nous avaient mis sur la voie; elles nous avaient appris que les hématémèses dues à certaines exulcérations aiguës de l'estomac proviennent de l'abrasion de petites artérioles qui rampent au-dessous et au niveau de la muscularis mucosæ. Il est probable que le processus était le même au cas d'érosion stomacale appendiculaire. Un cas plaidait dans ce sens; je fais allusion à une observation[2] concernant un homme atteint de hernie étranglée, qui eut plusieurs grandes hématémèses, et à l'autopsie duquel on trouva à l'estomac, près du pylore, une escarre hémorragique de la dimension d'une petite lentille. L'examen histologique fut fait par un de nos chefs de clinique, M. Gandy, et donna les résultats suivants : nécrose massive d'une partie de la muqueuse, sous forme d'escarre entaillant à pic la couche glandulaire, entamant la muscularis mucosæ, puis la partie superficielle de la sous-muqueuse et enfin la paroi supérieure d'une petite artériole source de l'hémorragie.

Eh bien, ce même processus est applicable aux ulcérations de l'estomac consécutives à la toxi-infection appendiculaire. L'observation suivante publiée par M. le médecin aide-major Dupont en est un exemple[3].

1. Dieulafoy. Exulceratio simplex. Hématémèses foudroyantes, etc. *Clinique médicale de l'Hôtel-Dieu*, 1898. 1re, 2e et 3e leçons.

2. Pour plus de détails, voyez la leçon sur le *Vomito negro appendiculaire*.

3. Dupont. Toxémie appendiculaire à localisation gastrique et nerveuse. Nécrose suraiguë de la muqueuse gastrique. *La Presse médicale*, 5 août 1905.

En novembre 1904 un soldat est atteint d'appendicite aiguë à prédominance toxique. Au nombre des symptômes on constate de l'arythmie cardiaque. Le pronostic devient rapidement grave, la respiration est haletante, le nez est pincé, les yeux sont excavés, et le patient refuse l'opération. Il ne consent à être opéré qu'au quatrième jour de sa maladie, alors que tout semble perdu. L'opération est pratiquée par le médecin-major Brice. Ainsi qu'il était à prévoir, aucune amélioration ne se produit et le malade a deux vomissements noirs. On sait que le vomito negro est presque toujours de funeste augure. Les jours suivants des symptômes nerveux apparaissent : le malade pousse un grand cri, il est pris de contracture des bras et de la nuque, puis éclate une phase d'agitation extrême, la torpeur succède à cette agitation, un délire de persécution fait suite à la torpeur et le malade succombe dans le coma.

Voici les résultats de l'autopsie : L'appendice est gangrené et réduit à l'état de moignon. Le cæcum est entouré d'adhérences. Sur le bord interne du côlon, est une poche contenant une centaine de grammes de pus. Entre les anses intestinales existent des dépôts purulents.

A l'intestin, on ne trouve aucune érosion. Mais après ouverture de l'estomac, on constate à la grande courbure et à la région pylorique des ecchymoses de la dimension d'une pièce de 20 centimes à une pièce de 1 franc. Elles sont reliées par des traînées rougeâtres. Au pylore, sont deux *ulcérations* de la dimension d'une lentille; au centre de ces ulcérations on constate un soulèvement de la muqueuse creusée d'un cratère du volume d'une tête d'épingle. Pas de sang dans l'estomac.

Les autres organes abdominaux et thoraciques ne présentent aucune altération appréciable. Les centres nerveux, moelle épinière et cerveau, paraissent sains.

L'*examen histologique* de l'estomac, pratiqué par M. Nattan-Larrier sur un fragment de l'ulcération, permet de constater ce qui suit. La muqueuse dans son ensemble est colorable. Les culs-de-sac glandulaires sont facilement reconnaissables, mais les cellules peptiques sont très rares.

En diverses régions, et principalement au niveau de la perte de substance constatée macroscopiquement, la muqueuse n'est représentée que par un tissu rosé. On y reconnaît encore des culs-de sac glandulaires ayant subi la dégénérescence hyaline et des éléments leucocytaires nécrosés. On ne se trouve pas là en présence d'une lésion cadavérique, car on constate des nécroses partielles de tubes glandulaires atteignant certaines cellules, en laissant d'autres intactes, attaquant le noyau et respectant la partie basophile de la cellule, ou bien encore détruisant tout un tube glandulaire et ne touchant pas aux éléments péri-glandulaires.

On reconnaît là le processus évolutif de ce genre de lésion; il s'agit manifestement ici d'une nécrose d'origine appendiculaire, analogue à celle qui a été décrite dans le rein (Letulle, Nattan-Larrier), et dont je vous ai longuement parlé dans mes leçons sur la complication rénale à laquelle j'ai donné le nom de *rein appendiculaire*[1].

Les coupes de l'estomac sont absolument comparables, au point de vue de la nature de la lésion, aux coupes du rein appendiculaire. Ici comme là, pas d'afflux leucocytaire, pas de foyer diapédétique, mais une nécrose suraiguë atteignant l'élément le plus actif de l'organe : les cellules glandulaires d'élaboration. Même aspect dans la lésion fine histologique. C'est une nécrose de coagulation des cellules, transformant l'élément en un bloc hyalin, dépourvu de noyau, et atteignant irrégulièrement les tubes glandulaires, de telle façon qu'à côté d'un groupe de cellules normales on en trouve d'autres qui ont subi l'atteinte du poison.

Même physiologie pathologique de la lésion. Les tubes glandulaires nécrosés ont sans doute été éliminés, laissant à nu la sous-muqueuse, processus comparable aux lésions du rein, où le tube rénal élimine par les urines des cylindres granuleux et graisseux d'origine épithéliale.

Cette observation démontre l'action des poisons appendiculaires sur l'épithélium glandulaire de l'estomac, et elle com-

1. Dieulafoy. Le rein appendiculaire. *Clinique médicale de l'Hôtel Dieu*, t. IV, 19e leçon.

plète nos connaissances sur la lésion qui provoque l'ulcération stomacale avec ou sans *vomito negro* appendiculaire. La toxine appendiculaire peut donc ulcérer l'estomac d'une façon rapide, et nous savons aujourd'hui qu'elle porte ses coups aussi bien sur les muqueuses à épithélium cylindrique que sur les glandes du rein et du foie.

Il m'a été possible de reconstituer une intéressante observation concernant une grande ulcération stomacale consécutive à l'appendicite. Voici ce cas que j'ai eu déjà l'occasion de vous citer. En 1876, M. Millard présentait à la Société médicale des hôpitaux[1] l'observation d'un malade de son service qui, *convalescent* d'une fièvre typhoïde, fut pris de péritonite aigüe et succomba quelques jours plus tard avec des hématémèses si abondantes, qu'un des caillots rendus pesait 150 grammes. A l'autopsie on trouva une péritonite purulente généralisée. Cette péritonite ne pouvait être expliquée par les lésions intestinales, qui étaient complètement cicatrisées; il fallait chercher ailleurs, et M. Millard découvrit « dans l'appendice iléo-cœcal la cause manifeste de la péritonite; cet appendice, qui était ulcéré et perforé à sa partie moyenne, ne communiquait plus avec le cæcum, son embouchure cæcale était complètement oblitérée ». (C'était la cavité close!).

Quant aux hématémèses que cet homme avait eues au cours de sa péritonite, elles étaient dues à des ulcérations de l'estomac voisines de la région pylorique. L'une des ulcérations était ovalaire, de 4 centimètres dans son grand diamètre, très profonde, à contours irréguliers et taillés à pic. M. Millard discute la cause et l'origine de ces ulcérations stomacales; il rappelle l'excessive rareté des ulcérations stomacales typhiques, par une sage prudence il se garde bien de conclure, et avec une sagace intuition il se demande s'il n'y a pas quelque rapport entre la péritonite purulente et le processus ulcéreux de l'estomac. Ce rapport, nous le connaissons actuellement, et nous pouvons expliquer la pathogénie des accidents observés chez ce malade : il s'agissait ici de l'ap-

1. Millard. Société médicale des hôpitaux, séance du 8 décembre 1876.

pendicite para-typhoïde[1] que j'ai décrite dans une de mes communications à l'Académie de médecine; c'est la toxi-infection appendiculaire qui dans ce cas, comme dans l'appendicite vulgaire, avait engendré, d'une part la péritonite, d'autre part les ulcérations stomacales et les hématémèses mortelles. L'appendicite était bien para-typhoïde, puisqu'elle avait éclaté au moment où la fièvre typhoïde était guérie.

Nous venons de voir comment, grâce à la clinique et à l'anatomie pathologique, nous avons pu mettre en évidence les érosions, les ulcérations et les hémorragies stomacales qui surviennent dans le cours de l'appendicite. L'expérimentation, vous allez vous en convaincre, peut, elle aussi, nous éclairer sur la pathogénie des ulcérations duodénales et stomacales consécutives à la toxi-infection appendiculaire.

Les expériences entreprises par Talma (Utrecht, 1890), relativement à la pathogénie de l'ulcère simple de l'estomac, montrent le rôle que peut jouer un étranglement intestinal dans la production des érosions et ulcérations stomacales. Talma lie une anse intestinale chez un animal (autrement dit, il fabrique une cavité close), et, entre autres lésions trouvées à l'autopsie, il signale des érosions hémorragiques et des ulcérations de l'estomac.

Voici le résumé de quelques-unes de ces expériences : chez un lapin on lie à ses deux extrémités une anse intestinale vide; l'animal succombe dix-neuf heures après, et à l'autopsie, faite aussitôt, on constate en plus de dix points sur la grosse tubérosité de l'estomac des ulcérations petites et noirâtres dont le fond est formé par la tunique muqueuse ou par la musculeuse. Chez un autre lapin on lie à ses deux extrémités une anse intestinale vide; l'animal meurt la nuit suivante, et à l'autopsie on trouve sur la muqueuse de l'estomac plusieurs petites ulcérations à fond hémorragique.

M. Roger[2] a vu que les infections expérimentales du

1. Dieulafoy. Académie de médecine, séance du 27 octobre 1896.

2. Roger. Des hémorragies gastriques dans les lésions expérimentales du cæcum. *Archives de médecine expérimentale*, janvier 1906, p. 51.

cæcum retentissent sur l'estomac en y produisant des ecchymoses et des taches hémorragiques comparables au purpura. « Il est difficile d'expliquer, dit M. Roger, par quel mécanisme les affections cæcales peuvent retentir sur l'estomac. Le fait n'en a pas moins une certaine importance, surtout si l'on rapproche nos constatations des observations que M. Dieulafoy a publiées et qui établissent nettement l'existence d'hémorragies gastriques d'origine appendiculaire. La pathologie expérimentale vient confirmer les observations cliniques. »

Un de mes chefs de laboratoire, M. Nattan-Larrier, a fait en collaboration avec M. Lœvy les expériences suivantes : Sur deux chiens, on isole entre deux ligatures trois centimètres d'intestin grêle. En cinq jours les animaux succombent avec une péritonite aiguë. On prélève une petite quantité de liquide contenu dans l'anse intestinale et dans le péritoine, et on injecte ce mélange dans l'anse intestinale de deux autres chiens, l'anse intestinale étant ligaturée afin d'isoler ce segment de l'intestin. Ces deux animaux succombent en trois jours avec une péritonite aigüe. On prélève encore une petite quantité de liquide contenu dans le péritoine et dans l'anse intestinale de ces chiens et on injecte ce mélange dans l'anse intestinale ligaturée d'un cinquième chien. Cet animal succombe en quarante-huit heures et il ne présente pas trace de péritonite. Mais son estomac contient deux cuillerées à soupe de liquide noirâtre (gastrorragie) et l'on trouve deux exulcérations taillées à pic, ayant l'étendue de deux à trois millimètres et entamant la muqueuse et la sous-muqueuse. Ces ulcérations sont situées, l'une au niveau de la grande courbure de l'estomac, l'autre sur la première partie du duodénum.

L'urine de ce chien contient des pigments biliaires vrais et modifiés, 0,80 centigrammes d'albumine et des cylindres granulo-graisseux. Sur des coupes du rein on voit que les cellules des branches ascendantes et des tubes de Henle sont altérées, elles se colorent mal, elles sont parsemées de fines granulations graisseuses et leurs noyaux sont peu distincts. Sur des coupes du foie on voit que les cellules se colorent

mieux, néanmoins elles sont atteintes de dégénérescence granulo-graisseuse. En somme, trois passages ont suffi pour modifier le résultat des expériences; tandis que chez les animaux des deux premières séries la ligature d'un segment intestinal n'avait provoqué que des accidents septiques, chez l'animal de la troisième série (troisième passage) on a obtenu une véritable toxémie se traduisant par la triple localisation de lésions gastro-duodénale, hépatique et rénale.

C'est la reproduction expérimentale du fait clinique.

Permettez-moi de vous rappeler, messieurs, que c'est de cette clinique de l'Hôtel-Dieu que sont sortis les travaux cliniques et expérimentaux qui ont établi la *toxicité* de l'appendicite[1]. Jusqu'à cette époque, l'appendicite n'était considérée que comme un foyer infectieux. Nous avons démontré que dans ce foyer s'élaborent des toxines, des poisons, qui se répandent dans l'économie. Ainsi a été constituée une nouvelle variété d'appendicite, l'appendicite toxique et hypertoxique, avec la toxémie qui en est la conséquence. A cet état, nous avons donné le nom d'*appendicémie*. Nous avons vu alors que le poison appendiculaire, dans sa diffusion, a une préférence marquée pour trois organes, qui sont l'estomac, le rein et le foie; mais c'est surtout l'estomac qui en subit les atteintes.

Au rein, les lésions de néphrite toxique appendiculaire suscitent l'albuminurie, l'hématurie, l'oligurie, l'anurie, et parfois des symptômes urémiques.

Au foie, les lésions d'hépatite toxique appendiculaire engendrent le subictère, l'urobilinurie, les urines ictériques, et, dans quelques cas, des symptômes d'ictère grave.

A l'estomac, les lésions de gastrite toxique appendiculaire, érosions et ulcérations, provoquent souvent des hémorragies stomacales avec le vomito negro qui en est la conséquence.

Eh bien, dans quelques circonstances, chez les gens atteints d'appendicite, les ulcérations de l'estomac et du duodénum

1. Dieulafoy. Toxicité de l'appendicite. *Clinique médicale de l'Hôtel-Dieu*, t. II, 17e leçon et t. IV, 19e leçon.

obéissent à un *processus galopant*, rapidement nécrosant, perforant, et on constate alors des ulcères perforés ainsi que je vous en ai cité des exemples au début de cette leçon. Parfois même ces ulcères à marche térébrante sont accompagnés d'érosions et d'ecchymoses, qui sont là, dans le voisinage, comme témoins de la nature des lésions. Ainsi, chez notre malade de la salle Saint-Christophe, l'estomac était le siège d'hémorragies capillaires, pendant qu'au duodénum s'était développé l'ulcère perforant. Chez le malade de M. Dupont, outre les deux ulcérations stomacales, qui formaient la lésion principale, on trouvait, dans le voisinage, des ecchymoses de dimensions égales ou supérieures à une pièce de un franc.

Il est certain que, d'une façon générale, et quelle que soit la pathogénie invoquée, l'estomac et le duodénum sont des organes qui ne demandent qu'à se laisser éroder, ulcérer et perforer; témoin les érosions hémorragiques *pneumococciques*, témoin l'*exulceratio simplex*, témoin l'*ulcus simplex*. A leur tour, les toxines appendiculaires réclament une large part dans ce processus ulcéro-nécrosant. qui peut aboutir aux érosions, aux hémorragies, à l'exulcération, à l'ulcération et enfin à la perforation.

Le double diagnostic de l'ulcère perforant de l'estomac ou du duodénum et de l'appendicite est véritablement très difficile à établir. Il est même des cas où le diagnostic *dédoublé* offre de sérieuses difficultés, et telle appendicite à type remontant peut faire croire à une perforation du duodénum, de même que telle perforation d'un ulcère duodénal avec irradiations douloureuses vers la fosse iliaque droite peut faire croire à une appendicite. En voici des exemples :

M. Tuffier a présenté à la Société de chirurgie[1] un rapport à propos d'une observation de M. de Rouville concernant un jeune garçon de vingt-deux ans qui avait présenté tous les signes d'une péritonite généralisée avec sonorité préhépatique. Cependant, la douleur paraissait avoir son maximum

1. Société de chirurgie, séance du 19 mars 1905.

à la fosse iliaque droite. M. de Rouville fit donc porter son incision dans cette région; elle donna issue à du pus, mais l'appendice était sain. Le mauvais état du malade ne permit pas de pousser plus loin l'opération, et l'opéré ayant succombé, on trouva, à l'autopsie, une perforation de la deuxième portion du duodénum au niveau d'un polyadénome brunnérien.

Au sujet de cette présentation, M. Tuffier ajoute qu'il lui est arrivé trois fois de croire à une appendicite, alors que la péritonite provenait de la perforation d'un ulcère du duodénum. M. Routier cite un cas où l'erreur inverse a été commise. Il s'agissait d'un malade chez lequel Rendu avait diagnostiqué une péritonite consécutive à la perforation du duodénum. M. Routier trouva, au moment de son examen, que le point douloureux avait son maximum à la région de l'appendice; il fit donc son incision à la fosse iliaque droite et il trouva en effet une appendicite perforée.

Il y a peu de temps, j'ai pu constater les difficultés de ce diagnostic chez un malade que j'ai vu en consultation avec M. Beaussenat. Je trouvai ce malade en pleine péritonite. A l'examen de l'abdomen, on constatait une région douloureuse à la fosse iliaque droite, ce qui, tout d'abord, éveillait l'idée d'une appendicite; mais une autre région douloureuse, peut-être même plus douloureuse, existait un peu au-dessous de la région épigastrique. Après discussion prolongée, nous fûmes d'avis que cette péritonite était due à une perforation de l'estomac ou du duodénum; cependant, le malade n'ayant présenté aucun des symptômes classiques de l'ulcus stomacal, c'est vers l'ulcus duodénal qu'inclinait notre diagnostic. L'opération fut faite le soir même, et c'est au duodénum que siégeait l'ulcère perforé.

En somme, si l'on éprouve parfois de sérieuses difficultés, chez un individu atteint de péritonite, à faire le diagnostic entre l'appendicite et l'ulcus duodénal perforé, même en tenant compte de l'évolution des accidents, à plus forte raison ce diagnostic peut-il être encore plus difficile quand les deux lésions existent à la fois. La diffusion des douleurs abdominales venant des deux foyers différents, et la présence

En novembre 1904 un sol
aiguë à prédominance toxique
on constate de l'arythmie car
rapidement grave, la respiratio
les yeux sont excavés, et le p
consent à être opéré qu'au q
alors que tout semble perdu.
le médecin-major Brice. Ainsi
amélioration ne se produit et l
noirs. On sait que le vomito n
funeste augure. Les jours suiv
apparaissent : le malade pouss
contracture des bras et de la n
d'agitation extrême, la torpeur
délire de persécution fait suit
succombe dans le coma.

Voici les résultats de l'auto
grené et réduit à l'état de moig
d'adhérences. Sur le bord inter
contenant une centaine de gram
intestinales existent des dépôts p

A l'intestin, on ne trouve aucu
ture de l'estomac, on constate à
région pylorique des ecchymos
pièce de 20 centimes à une pi
reliées par des traînées rougeâtr
ulcérations de la dimension d'u
ulcérations on constate un sou
creusée d'un cratère du volume
sang dans l'estomac.

Les autres organes abdominau
tent aucune altération appréci
moelle épinière et cerveau, para

L'*examen histologique* de l'es
tan-Larrier sur un fragment
tater ce qui suit. La muqu
rable. Les culs-de-sac glan
bles, mais les cellules

ONZIÈME LEÇON

DE L'HÉMOTHORAX TRAUMATIQUE

(ÉTUDE MÉDICO-CHIRURGICALE)

MESSIEURS,

Vous avez vu, salle Saint-Christophe, deux malades atteints d'hémothorax traumatique, l'un à la suite d'un coup de pistolet tiré à bout portant à la région précordiale, l'autre à la suite d'un coup de couteau dans le dos. Je saisis cette occasion pour étudier avec vous cette importante question médico-chirurgicale, qui est actuellement l'objet de nombreuses discussions.

Je vous présente l'un de nos deux malades. C'est un jeune homme de vingt-deux ans, qui exerce le métier de camionneur, et qui est entré dans notre service le 27 septembre 1904. Voici son histoire :

Dans la matinée du dimanche 24 septembre, ce garçon, au cours d'une rixe avec un de ses camarades, reçoit un coup de couteau dans le dos. Sur le moment, il n'éprouve qu'une légère douleur, et il peut même se rendre à pied au commissariat voisin. Là, on lui fait subir un interrogatoire, et on l'envoie à l'Hôtel-Dieu. Comme sa plaie saignait très peu, et comme il respirait sans aucune gêne, l'interne de garde se contente d'appliquer un pansement sur la blessure, et renvoie le malade chez lui.

Quelques heures plus tard un changement se produit; une vive douleur apparaît au côté gauche de la poitrine, le blessé se sent très oppressé, et il se fait conduire de nouveau à l'Hôtel-Dieu, où il est reçu en chirurgie dans le service de M. Le Dentu. La douleur et l'oppression s'étant calmées, et aucun autre incident alarmant n'étant survenu, on juge qu'une intervention chirurgicale n'est nullement indiquée.

Mais le surlendemain, dans la journée du mardi, la douleur thoracique et la dyspnée ayant reparu, on pense que le malade sera mieux placé en médecine, on le fait passer dans mon service, et je l'examine le mercredi. Le coup de couteau date de trois jours. La plaie est cicatrisée; elle est située en arrière, dans le cinquième espace intercostal gauche, à deux travers de doigt de la colonne vertébrale. A l'inspection du thorax, on constate une légère voussure de la base gauche. La palpation dénote l'absence de vibrations vocales dans la moitié inférieure de la poitrine. A la percussion, on trouve une matité absolue qui occupe la même étendue. L'espace de Traube est encore sonore.

L'auscultation donne tous les signes d'un épanchement pleurétique : souffle d'expiration à timbre doux et lointain, égophonie et pectoriloquie aphone. On ne constate aucun signe de pneumothorax ou d'hémo-pneumothorax. Le cœur n'est presque pas dévié. Du côté droit, l'auscultation est normale. La toux est fréquente, la dyspnée est assez forte, et la température atteint 39°2, ce qui attire tout spécialement notre attention; le malade ne crache pas; il n'a eu ni hémoptysie, ni expectoration sanguinolente. On fait le diagnostic d'hémothorax traumatique. Afin d'étudier la nature et la composition de l'épanchement pleural, et aussi pour savoir si la fièvre vient de ce que le liquide est infecté, on pratique, séance tenante, une ponction, et on retire 20 centimètres cubes d'un liquide presque aussi rutilant que du sang pur, liquide dont l'analyse sera donnée plus loin. Au point de vue du traitement, nous n'avions qu'à ne pas intervenir; notre rôle consistait à surveiller le malade en guettant les événements.

Une ponction de 20 centimètres cubes, faite le 1er octobre, donne un liquide sanguinolent sensiblement analogue au précédent.

Pendant la première semaine d'octobre, la situation varie peu, néanmoins le liquide pleural augmente. Pendant la seconde semaine d'octobre, l'épanchement est manifestement plus abondant : la matité thoracique remonte plus haut, les vibrations thoraciques sont abolies dans les deux tiers inférieurs de la poitrine, et le cœur est dévié à droite. Cette augmentation de l'épanchement ne vient pas d'une quantité plus grande de sang épanché dans la plèvre, elle vient de l'adjonction d'une pleurésie séro-fibrineuse qui est démontrée par les ponctions. On fait une ponction le 18 octobre, et on retire 20 centimètres cubes d'un liquide fibrineux qui n'a plus qu'une teinte rosée. Ce jour-là, on perçoit quelques gros frottements au-dessus de l'épanchement. Ces frottements pleuraux sont un des témoins de la pleurésie séro-fibrineuse qui s'est faite à la suite de l'hémothorax.

Le 1er novembre, l'épanchement est en partie résorbé ; on perçoit des frottements pleuraux en arrière, et dans la région axillaire. On fait une ponction de 20 centimètres cubes, et le liquide qu'on retire est citrin et fibrineux. Le malade mange de bon appétit, son état général est excellent, et le 11 novembre il part en convalescence pour Vincennes.

Mais quelques jours plus tard, le 19 novembre, il revient dans notre service parce qu'il respire moins bien. Le liquide pleural est de nouveau assez abondant. Une dernière ponction de 20 centimètres cubes ramène un liquide comparable au liquide classique de la pleurésie séro-fibrineuse; il n'est plus question d'hémothorax. Quinze jours après, notre homme nous quitte en bonne santé.

C'est le moment de vous faire connaître le résultat des recherches faites par l'un de nos chefs de laboratoire, M. Nattan-Larrier, relativement à la nature et à la composition des différents échantillons du liquide retiré de la plèvre.

Des examens bactériologiques, par cultures aérobies et anaérobies, ont été faits en milieux liquides et solides avec

le liquide pleural retiré par les ponctions. Ces examens ont démontré l'absolue *stérilité* du liquide, la fièvre de notre malade ne venait donc pas d'une infection pleurale.

27 septembre. — Une ponction de 20 centimètres cubes est faite trois jours après la blessure. Le liquide est presque aussi rutilant que du sang. Il contient : globules rouges, 2.100.000; globules blancs, 4.000. On met le liquide dans un tube, et, en vingt-quatre heures, il se forme un sédiment rouge foncé qui représente la cinquième partie de la totalité du liquide versé dans le tube, et qui contient les éléments figurés du sang. Le liquide qui surmonte ce sédiment n'a pas de teinte laquée, il est d'un jaune citrin ayant l'apparence du sérum, il n'est pas fibrineux, il ne présente aucune trace de coagulation. Donc pas de coagulation, ni dans le sédiment, ni dans le liquide. Du reste, deux mois et demi plus tard, le 10 décembre, aucun caillot ne s'était encore formé dans ce tube, et la teinte laquée du sérum ne s'est montrée que vers le 20 octobre. Une chose est faite pour nous surprendre : le sédiment n'occupe que la cinquième partie du liquide hémorragique pleural qui a été mis dans le tube, et la sérosité en occupe les quatre cinquièmes; cela prouve que ce liquide est fortement dilué; mais d'où vient cet excès de sérosité non fibrineuse; viendrait-elle de caillots de sang intra-pleuraux? Ce serait la preuve qu'une partie du sang de l'hémothorax s'était prise en caillots.

Ponction du 18 octobre. — Le liquide retiré de la plèvre est bien différent du liquide de la ponction précédente; il n'a plus la teinte presque rutilante du sang, il a une teinte rosée qui prouve qu'il n'est presque plus hémorragique et qui démontre la rapidité avec laquelle les hématies ont été résorbées. En effet, ce liquide ne contient plus que 35.000 globules rouges pour 6.200 globules blancs. A ce moment, la proportion des éléments est la suivante :

Eosinophiles	35	p. 100
Lymphocytes	35	—
Macrophages	20	—
Cellules pleurales desquamées	10	—

Globules rouges nucléés : 1 à 2 par préparation.

La planche ci-dessous représente les éléments contenus dans le liquide retiré de la plèvre : *e*, éosinophiles; *l*, lymphocytes; *m*, macrophage; *p*, cellules pleurales desquamées.

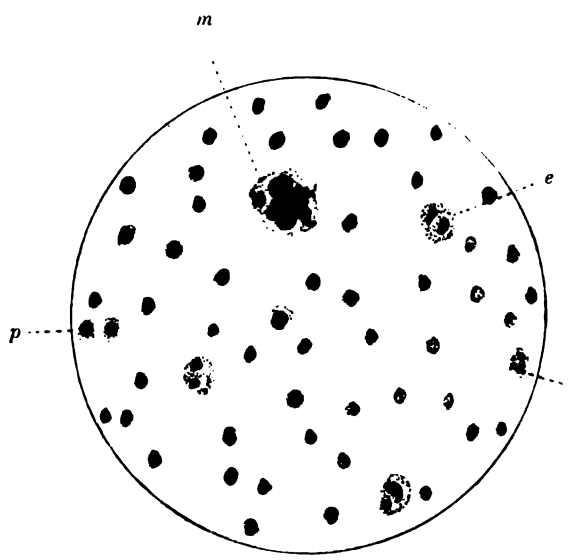

Placé dans un tube, ce liquide se sédimente, mais le culot n'est plus rouge, il est rosé, et son volume n'occupe plus que la trentième partie de la totalité du liquide au lieu d'en occuper la cinquième partie. Dans ce liquide citrin nage un flocon fibrineux.

Ponction du 11 novembre. — Le liquide retiré de la plèvre ressemble au liquide de quelques pleurésies séro-fibrineuses banales. Il ne contient que 13.000 globules rouges pour 8.500 globules blancs. Il pourrait rentrer dans le cadre des pleurésies que j'ai décrites autrefois sous le nom de pleurésies histologiquement hémorragiques. En tube ordinaire, aucune sédimentation ne se produit; ce n'est qu'après centrifugation, qu'on obtient un culot ayant l'aspect d'une très mince lamelle de teinte rosée. Le liquide est franchement séro-fibrineux, et un bloc de coagulation s'est formé dans le tube.

La planche ci-dessous représente les modifications du liquide pleural aux différentes phases de son évolution.

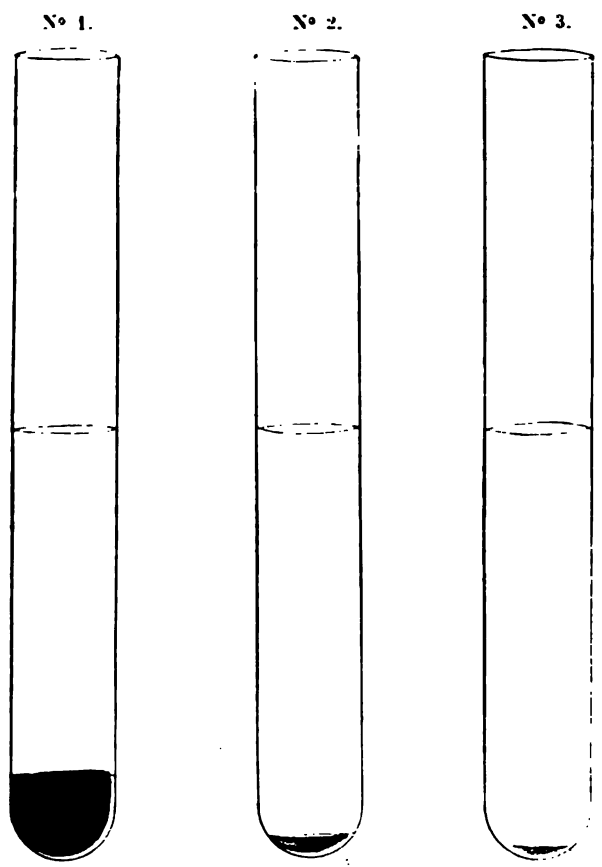

Dans le tube n° 1, on voit un sédiment rutilant, surmonté de liquide séreux, jaune citrin, sans le moindre vestige de coagulation. — Dans le tube n° 2, on voit un petit sédiment rosé surmonté de liquide séro-fibrineux dans lequel nage un flocon fibrineux. — Dans le tube n° 3, on distingue à peine le culot rosé et le liquide est franchement fibrineux.

La numération des globules du sang de notre malade a donné les résultats suivants :

1er novembre. — Globules rouges, 3.200.000 ; globules blancs, 5.000.
11 novembre. — Globules rouges, 3.840.000 ; globules blancs, 4.400.
22 novembre. — Globules rouges, 4.200.000 ; globules blancs, 6.000.
Les éosinophiles sont dans la proportion de 10 p. 100.

Toutes ces recherches nous serviront dans un instant, quand nous étudierons la physiologie pathologique de l'hémothorax traumatique. Mais laissez-moi vous donner d'abord l'observation de notre second malade :

Dans un moment de désespoir, un garçon de vingt-cinq ans se tire un coup de revolver à la région précordiale. Aussitôt après, il est pris de quintes de toux et d'une abondante hémoptysie qu'il évalue à 200 grammes. Il vient à l'Hôtel-Dieu, et on le reçoit en chirurgie dans le service de M. Duplay. Les jours suivants, le blessé se plaint de gêne respiratoire, de sensation de déchirure et de douleurs vives dans tout le côté gauche de la poitrine.

Pendant dix jours les hémoptysies se succèdent, l'oppression persiste et augmente à l'occasion de la toux et des mouvements. Bientôt, le malade est pris d'un point de côté sous le mamelon gauche, et l'interne du service constate une pleurésie accompagnée de fièvre. Malgré cela, cet homme veut quitter l'hôpital, il essaie vainement de reprendre son travail, et, le 2 juin 1902, il revient à l'Hôtel-Dieu, cette fois, en médecine, dans mon service, salle Saint-Christophe, n° 7. Il a la fièvre, la température monte tous les soirs à 38 degrés.

Nous examinons le blessé. Nous constatons au deuxième espace intercostal gauche, près du sternum, la cicatrice déprimée et brunâtre qui marque l'entrée de la balle. Cette région correspond à la projection de l'aorte sur la paroi thoracique antérieure. En arrière du thorax on ne trouve pas l'orifice de sortie du projectile, mais on sent entre le bord spinal de l'omoplate et la colonne vertébrale une petite masse dure, arrondie, qui n'est autre chose que la balle de revolver, ainsi que l'a démontré la radioscopie.

A l'examen de la poitrine, on constate la présence d'un épanchement qui occupe la moitié inférieure de la région thoracique gauche : matité, absence de vibrations, souffle, égophonie, pectoriloquie, en sont les signes caractéristiques; on dirait une pleurésie banale. Une ponction exploratrice donne issue à un liquide de teinte hémorragique peu foncée et fibrineux. Il s'agit donc d'un hémothorax traumatique

associé à un liquide de pleurésie ; la balle a traversé le poumon, elle a déterminé d'une part des hémoptysies abondantes, et d'autre part un écoulement de sang dans la plèvre. Nous n'avons pas constaté la première phase de l'hémothorax, le malade n'étant pas encore dans notre service, mais depuis lors, une pleurésie séro-fibrineuse s'est déclarée, nous en trouvons tous les signes, et nous percevons même de gros frottements pleuraux au dessus de l'épanchement.

Après une huitaine de jours, la pleurésie entre en décroissance, et les frottements pleuraux s'entendent en plusieurs régions. On extrait la balle. L'amélioration suit une marche progressive et aboutit à la guérison.

Quand le moment sera venu, j'aurai à vous citer d'autres observations d'hémothorax traumatique, nous réunirons ainsi tous les matériaux nécessaires à l'étude clinique de cette question médico-chirurgicale. Mais pour le moment, il me semble utile de faire précéder l'étude clinique d'une étude de physiologie pathologique, qui nous permettra de discuter des questions encore controversées.

Occupons-nous d'abord de la coagulation du sang épanché dans la plèvre. Vous trouverez dans les anciennes et inimitables cliniques de l'Hôtel-Dieu, une belle leçon de mon illustre maître Trousseau, sur les épanchements traumatiques de sang dans la plèvre. « Quoique les épanchements du sang dans la cavité pleurale, dit Trousseau, ressortissent plus spécialement à la chirurgie, et qu'ils semblent devoir rester étrangers à l'enseignement d'un professeur de clinique médicale, cependant, comme j'ai fait sur ce point de pathologie de nombreuses expériences dont les résultats n'ont pas reçu une publicité suffisante, comme d'ailleurs les épanchements sanguins dans la cavité de la plèvre sont très souvent l'occasion du développement de pleurésies, qui rentrent alors, jusqu'à un certain point, dans le domaine de la médecine, j'ai cru devoir aborder ce sujet et ne pas vous laisser ignorer ce que je savais sur cette question[1]. »

1. Trousseau. *Clinique médicale de l'Hôtel-Dieu*, t. I, p. 735.

A la suite d'expériences fort bien conduites, que Trousseau avait entreprises avec Leblanc, il avait vu que, lorsqu'à la suite de la section d'une artère intercostale, chez un cheval, on laisse couler le sang dans la plèvre de l'animal, une partie de ce sang se coagule dans la plèvre et se prend en caillots. Trousseau en concluait que pareil phénomène de coagulation du sang dans la plèvre peut exister chez l'homme atteint d'hémothorax traumatique.

L'opinion de Trousseau a été adoptée, vous n'avez pour vous en convaincre qu'à lire les thèses et les articles publiés sur l'hémothorax; mais voici qu'elle est actuellement combattue par MM. Tuffier et Milian[1], qui posent en principe qu'au cas d'hémothorax traumatique « l'épanchement sanglant accumulé dans la plèvre *ne se coagule pas*, et cette absence de coagulation du sang épanché dans la plèvre s'accorde parfaitement avec les phénomènes subséquents ». J'en demande pardon à mes distingués collègues, mais je crois que leur affirmation est beaucoup trop absolue. Le sang de l'hémothorax traumatique peut-il, oui ou non, se coaguler dans la plèvre? Trousseau dit oui, MM. Tuffier et Milian disent non. Il est un moyen bien simple de juger la question, c'est de consulter les observations qui ont été publiées sur l'hémothorax traumatique et de s'en rapporter à la réalité des faits. J'ai donc lu avec soin bon nombre d'observations, notamment dans la thèse de M. Chastenet de Géry[2], et j'ai vu que dans bien des cas on a constaté la présence de caillots dans la plèvre; il n'y a aucun doute à cet égard, et si vous en voulez la preuve, je vais vous donner le résumé de quelques-unes de ces observations :

Un premier cas concerne un homme qui tombe sur un brancard et qui est pris d'un hémothorax gauche des plus graves. Une première thoracentèse donne issue à trois litres de sang très vif. Plus tard, une deuxième thoracentèse donne issue à deux litres et demi de sang « mélangé de caillots qui arrêtent parfois l'écoulement du liquide ». — Guérison.

1. Tuffier et Milian. Contribution à l'étude physiologique et cytologique de l'hémothorax. *Revue de chirurgie*, 1901, p. 457.
2. Chastenet de Géry. Les hémothorax traumatiques. *Thèse* de Paris, 1904.

de la plèvre a été faite trois jours après la blessure ; le liquide sanguinolant qu'on a retiré a été placé dans un tube et on n'a constaté aucune apparence de coagulation, ni dans le liquide, ni dans le sédiment. Le tube a été conservé au laboratoire, et deux mois plus tard il n'y avait pas trace de caillot.

Dans l'observation de M. le médecin-major Sacquépée[1], sur laquelle j'aurai l'occasion de revenir, le liquide franchement sanglant retiré de la plèvre, et laissé au repos, s'est comporté comme du sang défibriné, il ne s'est pas coagulé. Il a été conservé pendant deux mois sans manifester aucune tendance à la coagulation.

Dans une observation de MM. Patel et Leriche[2], on ponctionne la plèvre quatre jours après la blessure, et on retire 200 grammes de sang. Le soir, ce liquide de l'hémothorax ne s'était pas coagulé.

Dans un cas publié par un de mes chefs de clinique, M. Gaultier, en collaboration avec M. Français[3], la ponction de l'hémothorax est faite au vingt et unième jour. On retire un litre et demi d'un liquide rouge noir ayant la teinte du sang d'une saignée. La coagulation de ce liquide dans le bocal ne commence à se produire que six heures après, et au bout de douze heures le caillot est rétracté; tandis que du sang frais, retiré de la pulpe du doigt du même malade, s'est coagulé normalement au bout d'une demi-heure environ.

Dans l'observation de M. Milian, la ponction de l'hémothorax est faite le seizième jour après la blessure. On retire de la plèvre un liquide franchement sanglant. Ce liquide se coagule, au bout d'une heure, et la rétraction du caillot laisse exsuder un liquide citrin.

Les quelques exemples que je viens de vous citer prouvent que nous sommes encore mal édifiés sur les propriétés du

1. Sacquépée. Etude physiologique et cytologique sur l'hémothorax traumatique. *Gazette hebdomadaire de médecine et de chirurgie*, 1902, p. 613.

2. Patel et Leriche. Sur un cas d'hémothorax traumatique. *Gazette des hôpitaux*, 13 octobre 1904.

3. Gaultier et Français. Examen cytologique d'un hémothorax traumatique. *La Tribune médicale*, 10 décembre 1904.

liquide de l'hémothorax retiré de la plèvre. Tantôt il ne se coagule pas, tantôt il se coagule, mais dans ce dernier cas, la coagulation se fait tardivement. Pour expliquer pourquoi l'épanchement hémorragique de l'hémothorax ne se coagule pas, ou pourquoi il ne se coagule que tardivement, on a supposé qu'il manque de fibrine, sa fibrine ayant été utilisée à former des caillots dans la plèvre; on a également supposé qu'il ne se coagule pas, parce qu'il y a dans la plèvre une substance empêchante qui s'oppose à la coagulation. Je ne discuterai pas ces théories; je me contente de signaler les faits : ce qui paraît dominer, c'est qu'il n'y a pas coagulation du liquide sanglant retiré de la plèvre aux premiers jours de l'hémothorax, et quand il y a coagulation, elle est retardée.

Autre question. Le sang de l'hémothorax reste vivant, ses globules rouges ne sont pas dissous, il n'y a pas hématolyse; aussi le sérum exsudé ne prend-il pas la teinte laquée, il reste d'un jaune citrin. Ici tous les auteurs sont d'accord, les exemples suivants le prouvent :

Dans l'observation de MM. Tuffier et Milian, il est dit « qu'il n'est possible à aucun moment de découvrir dans le liquide des éléments globulaires en voie de mortification. Hématies et leucocytes conservent perpétuellement leur physionomie ordinaire, leurs réactions habituelles; ils se colorent parfaitement, bref, ils restent vivants. Le sérum exsudé *in vitro* après rétraction du caillot est nettement citrin et ne présente pas la moindre teinte rouge; en un mot, il n'est pas laqué. Cela indique qu'il n'y a pas d'hématolyse dans l'épanchement, et que, par suite, les globules rouges intacts sont destinés à être résorbés purement et simplement ».

Dans l'observation de M. Sacquépée « la sérosité qui surmonte le sédiment rutilant présente une coloration jaune citrin très prononcée; elle n'est nullement teintée par l'hémoglobine, elle n'est pas laquée; le même caractère se trouve dans tous les échantillons qui ont été prélevés ».

Dans l'observation de MM. Gaultier et Français « le sérum exsudé présente une coloration jaune citrin, les éléments

sanguins sont intacts, ils ne sont pas détruits, il n'y a donc pas d'hématolyse ».

Dans notre observation l'hématolyse faisait complètement défaut, les globules rouges étaient intacts et le sérum exsudé présentait une teinte jaune citrin qu'il conserva pendant six semaines.

La question est donc jugée : dans l'hémothorax traumatique, il n'y a pas d'hématolyse, le sang « n'est pas dissous », suivant une ancienne expression.

L'examen cytologique du sang de l'hémothorax donne des renseignements intéressants. En vous faisant connaître il y a quelques instants la formule cellulaire concernant l'hémothorax de notre malade, je vous ai signalé le nombre considérable d'éosinophiles qui atteint 35 p. 100. Dans le sang de cet homme les éosinophiles sont dans la proportion de 10 p. 100, tandis que le sang normal n'en contient que 2 à 4 p. 100.

Dautres observations signalent cette énorme prédominance des éosinophiles. Dans une des numérations faites par M. Sacquépée, les éosinophiles étaient dans la proportion de 33 p. 100.

Je ne veux pas entreprendre ici une discussion concernant la formation des éosinophiles dans les pleurésies hémorragiques en général, et au cas d'hémothorax en particulier. Voici ce qu'en dit M. Burnet dans sa thèse sur l'éosinophilie pleurale[1].

« Les affinités de coloration sont telles, entre les granulations éosinophiles et les hématies, qu'on a pensé que l'éosinophile est un polynucléaire chargé de globules rouges. L'hypothèse a été émise par Pouchet. Une observation de Klein a trait à une pleurésie hémorragique avec forte éosinophilie de l'exsudat et du sang. Ces éosinophiles seraient, d'après Klein, non pas des leucocytes normalement chargés d'hémoglobine, mais des phagocytes qui ont débarrassé les tissus d'hématies dégénérées. »

MM. Widal et Faure-Beaulieu ont fait sur l'éosinophilie

1. Burnet. L'éosinophilie pleurale. *Thèse* de Paris, 1904.

pleurale[1] un travail dont voici les conclusions : « Nos constatations cytologiques apportent des arguments en faveur des idées de Dominici sur l'origine lymphatique possible des éosinophiles. Nos recherches nous permettent de conclure que l'éosinophilie pleurale naît bien sur place au niveau de la séreuse, et que l'éosinophilie sanguine n'est que la conséquence de la migration des éléments développés au niveau du foyer morbide. »

Quoi qu'il en soit, il est certain que notre malade avait des éosinophiles dans l'énorme proportion de 33 p. 100 dans le liquide de son hémothorax et dans la proportion de 10 p. 100 dans son sang.

La résorption des globules rouges de l'hémothorax se fait parfois très rapidement. En huit jours, en quinze jours, le liquide, qui avait une teinte fortement hémorragique, n'a plus qu'une teinte rosée. Chez notre malade, le nombre des globules tomba en trois semaines de 2.100.000 à 35.000. Dans le cas de MM. Tuffier et Milian, les globules rouges de l'hémothorax tombèrent en seize jours de 390.000 à 22.500 : « Or, puisque nous savons, par la numération, que le nombre des globules rouges diminue tous les jours dans l'épanchement et que, d'autre part, nous savons que ces globules rouges ne sont pas détruits, ils ne peuvent être que résorbés. » On a discuté et on discute encore sur le mécanisme de cette résorption rapide des globules rouges de l'hémothorax. On ne peut faire intervenir l'hématolyse, puisque les globules rouges, nous venons de le dire, restent intacts, ils ne perdent pas leur hémoglobine, ainsi que le prouve la teinte non laquée de la sérosité pleurale après sédimentation. Alors comment disparaissent-ils ; les éosinophiles se chargent-ils de la résorption des hématies ? « Il est vraisemblable que les polynucléaires et les mononucléaires captent directement les globules rouges pour les détruire et en emportent les débris. D'autre part, les cellules endothéliales ne restent pas inertes; dans leur nappe protoplas-

1. Widal et Faure-Beaulieu. Eosinophilie pleurale et sanguine par formation locale d'éosinophiles dans la séreuse. Leur polymorphisme et leur filiation. Société médicale des hôpitaux, séance du 13 juillet 1906.

mique, on rencontre souvent des globules rouges parfaitement intacts; d'autres sont gonflés, peu colorables, entourés d'une vacuole; un certain nombre d'hématies disparaissent ainsi, par digestion intra-protoplasmique. Mais ces deux modes ne paraissent pas suffisants à mener à bout une tâche aussi rude. Sans doute interviennent d'autres causes actuellement inconnues » (Sacquépée).

Il est remarquable que le chiffre des globules blancs s'accroît, pendant que le chiffre des globules rouges diminue rapidement. Ainsi, chez notre malade, le nombre des globules blancs monta de 4.000 à 8.500. Ce sont les polynucléaires qui disparaissent les premiers, les lymphocytes persistent longtemps dans le liquide pleural.

Telles sont les notions de physiologie pathologique qui, vous le voyez, ne sont pas encore complètement élucidées. Notre prochaine leçon sera consacrée à l'étude clinique de l'hémothorax traumatique.

DOUZIÈME LEÇON

DE L'HÉMOTHORAX TRAUMATIQUE

(ÉTUDE MÉDICO-CHIRURGICALE)

MESSIEURS,

Après les discussions de physiologie pathologique qui ont fait l'objet de la dernière leçon, passons aujourd'hui à l'étude clinique de l'hémothorax traumatique. Laissons de côté les grands traumatismes du thorax, les grands délabrements, les larges plaies de poitrine, les blessures du cœur et des gros vaisseaux, qui sont d'emblée du domaine chirurgical, et occupons-nous des cas fréquents où l'hémothorax est principalement du domaine de la médecine.

Commençons par analyser l'évolution d'un hémothorax exempt de complications. L'étude des complications et des infections secondaires sera faite plus tard.

Un individu vient d'être blessé à la poitrine (coup de couteau, coup de fleuret, projectile d'arme à feu, etc.); que la plaie pénétrante intéresse l'ensemble des téguments, ou qu'elle ne soit pas apparente à l'extérieur (fracture des côtes), que le sang vienne d'un vaisseau de la paroi (artère intercostale, mammaire interne), ou qu'il vienne de la plaie du poumon, la cavité pleurale est dans les meilleures conditions pour attirer le sang extravasé, et l'hémothorax est constitué.

Suivant l'importance de la blessure, suivant l'abondance et la rapidité de l'hémorragie interne et externe, les symptômes initiaux sont quelque peu différents. Parfois le blessé pâlit, s'émotionne, se plaint de douleur et d'oppression, s'affaisse même, et perd connaissance. Parfois aussi la blessure passe presque inaperçue, et elle ne se révèle au premier abord que par le sang qui s'écoule de la plaie.

La plaie du poumon se traduit quelquefois par une hémoptysie qui ne se fait pas attendre. Tantôt le blessé ne rend que quelques crachats sanguinolents, tantôt il a une ou plusieurs hémoptysies, à sang spumeux et rutilant, qui est expulsé au milieu de quintes de toux. Notre second malade eut, après son coup de pistolet, une hémoptysie abondante, suivie, pendant plusieurs jours, d'hémoptysies plus légères. Le malade de M. Sacquépée eut des hémoptysies qui durèrent quelques jours. Je cite, à titre exceptionnel, le cas rapporté par Connelsville, concernant un malade qui mourut d'hémoptysie en quelques minutes; à l'autopsie, on vit que le poumon avait été embroché par un fragment de côte.

Logiquement, on pourrait supposer qu'une blessure du poumon doit toujours être suivie, sinon d'une hémoptysie abondante, du moins de crachats hémoptoïques témoins de la lésion pulmonaire. Or, il n'en est rien; les hémoptysies, petites ou grandes, sont loin d'être fréquentes. Ainsi, notre premier malade, celui qui avait reçu un coup de couteau, n'eut pas un seul crachat sanglant. Sur les quarante-quatre observations d'hémothorax traumatique qui sont réunies dans la thèse de M. Chastenet de Géry, les hémoptysies ne sont signalées que dans huit ou dix cas. Il est vrai que parfois l'hémothorax n'est pas associé à une blessure du poumon, le sang épanché dans la plèvre peut venir uniquement des parois thoraciques, et en pareille circonstance l'absence d'hémoptysie s'explique naturellement.

A mesure que le sang envahit la cavité pleurale, la matité, l'abolition des vibrations thoraciques, le souffle, parfois même l'égophonie, sont les signes qui permettent de diagnostiquer l'épanchement sanglant et l'abondance de cet épanchement. La toux, la dyspnée, la faiblesse, la pâleur des

téguments sont des signes qui varient suivant l'importance de l'hémothorax.

A ses débuts, l'hémothorax n'est pas accompagné de fièvre, parfois même on constate de l'hypothermie; mais au bout de quelque temps, d'une façon précoce ou tardive, du troisième au quinzième jour, la température peut monter à 38 degrés, à 39 degrés et même à 40 degrés, et se maintenir élevée pendant une assez longue période [1]. On se demande alors si la plèvre n'a pas été infectée par l'agent vulnérant, arme blanche, projectile d'arme à feu, fragments de vêtements introduits dans la plaie, etc. En face de cette fièvre, on redoute la pneumonie traumatique, on craint une pleurésie septique, une pleurésie purulente. On est d'autant plus inquiet, que le blessé se sent plus souffrant, plus oppressé, et le liquide augmente dans la plèvre.

Certes, pareille poussée fébrile et pleurale mérite d'éveiller notre attention, mais fort heureusement elle n'est pas habituellement l'indice d'une complication redoutable. Quand notre malade nous est arrivé salle Saint-Christophe avec une température qui, au quatrième jour de l'accident, atteignait 39°2, nous n'avons pas été autrement étonnés, nous avons mis en culture le liquide pleural qui est resté parfaitement stérile, et nous avons pensé que la poussée fébrile de notre malade était l'annonce de la résorption de l'hémorragie et le prélude d'une pleurésie séro-fibrineuse.

On sait, en effet, aujourd'hui, que la fièvre peut survenir et persister quelque temps, en dehors de toute infection, chez des gens atteints d'hémothorax. Notre observation vient s'ajouter à celles de Bartoli, Lorin, Tuffier et Milian, etc. On admet actuellement que la résorption pleurale des hématies extravasées peut déterminer un mouvement fébrile et une réaction pleurale qui se traduit par un appel de liquide inflammatoire séro-fibrineux.

Ce fait est comparable à ce qui arrive dans l'hémorragie sous-arachnoïdienne de l'encéphale avec pénétration du liquide sanguin dans les cavités ventriculaires du cerveau

1. Peyrot. *Traité de chirurgie*, t. VI, p. 50.

[illegible]

[illegible]

[illegible]

Dans l'observation de M. Sacquépée, il est dit que la quantité du liquide pleural reste stationnaire pendant quelque temps, bien que les hématies diminuent en proportion considérable. Il faut en conclure, qu'à cette époque, il s'est déversé dans la plèvre une assez grande quantité de sérosité, suffisante pour compenser en volume la résorption de la partie solide.

Dans l'observation de MM. Tuffier et Milian, le malade a la fièvre, l'épanchement de sérosité pleurale augmente, tandis que les ponctions ramènent un liquide de moins en moins riche en globules rouges. Plus tard, on entend des frottements pleuraux dans l'aisselle.

Je dois à l'obligeance de M. Millard deux intéressantes observations dont je vais vous donner le résumé ; vous y

1. Froin. Les hémorragies sous-arachnoïdiennes. *Thèse* de Paris, 1904.

verrez combien la fièvre a été vive, même en l'absence de toute complication pleurale ou pulmonaire :

Le 8 avril 1904, à six heures du soir, un garçon de trente-trois ans est blessé pendant un assaut dans une salle d'escrime ; le fleuret de son adversaire se brise et pénètre dans le 5e espace intercostal droit. La plaie saigne peu, mais le malade est dans un état d'angoisse et de souffrance qu'on est obligé de calmer par des piqûres de morphine. Quelques crachats sanguinolents prouvent que le poumon a été atteint. La nuit se passe sans incidents, et le lendemain on ne constate ni fièvre ni oppression ; de temps en temps une saccade de toux ramène l'expectoration sanguinolente. Le surlendemain, rien de nouveau à signaler, la température est normale ; on trouve de la matité dans le quart inférieur de la poitrine.

Du 11 au 16 avril, la situation est des plus satisfaisantes, il n'y a ni fièvre, ni dyspnée, et les crachats hémoptoïques disparaissent peu à peu. La matité persiste dans le quart inférieur du thorax et on perçoit de l'égophonie. La plaie se ferme et le malade, qui a les apparences d'un convalescent, commence à s'alimenter.

Tout allait bien, mais voilà que le 19 avril (12e jour de l'accident) la fièvre apparaît, et cet état fébrile va persister jusqu'au vingt-cinquième jour, avec des paroxysmes vespéraux avoisinant parfois 39 degrés. En même temps, M. Millard, qui voit le malade avec M. Bazy, constate un accroissement notable du liquide pleural, et étant donnée la fièvre qui a coïncidé avec la reprise de l'épanchement on se demande si cet épanchement n'est pas en voie de purulence. On allait donc pratiquer une ponction exploratrice, quand tout s'améliore, état local et état général ; la fièvre tombe, la pleurésie se résorbe et des frottements pleuraux apparaissent. A dater de ce moment la convalescence s'accentue, mais pendant quelque temps encore on perçoit des frottements dans l'aisselle et en avant de la poitrine. Ce cas est un type de pleurésie secondaire fébrile survenant au cours d'un hémothorax traumatique, et pouvant, au premier moment, faire penser à une pleurésie purulente.

La deuxième observation de M. Millard concerne un garçon de trente-cinq ans qui, le 21 mai, dans la matinée, se donne un coup de couteau au-dessous du sein droit. Aussitôt il s'affaisse, il pâlit, on le déshabille, et on constate qu'un flot de sang a traversé les vêtements. La plaie est petite et siège à la partie interne du 6e espace intercostal. Dans la journée, le blessé est pris de toux, d'angoisse et de vomissements. M. Millard, qui le voit dans la soirée, avec le Dr Rochefort, constate de la matité et de la faiblesse du bruit respiratoire, à droite, dans les deux tiers inférieurs du thorax; on fait le diagnostic de plaie pénétrante de poitrine avec hématome pleural et probablement pleurésie consécutive. Le lendemain, l'épanchement semble avoir augmenté, la plaie est en bon état. Le surlendemain, le malade se sent bien, quoique très faible; en avant la matité remonte jusqu'au mamelon, en arrière elle est absolue en bas, et elle va en diminuant jusqu'à l'angle de l'omoplate; la fièvre est nulle, le pouls est à 80.

Les jours suivants l'épanchement semble diminuer et tout va bien, lorsque dans la nuit du 25 au 26 mai la scène change, le pouls monte à 108, la température est à 39°, le malade est oppressé et couvert de sueurs. On constate que l'épanchement a augmenté, et en face de ce nouvel état on se demande ce qui se prépare. Le 27 mai, l'aggravation est manifeste, la température atteint 39°7, l'épanchement fait encore des progrès puisque la matité remonte maintenant jusqu'à la clavicule. Les jours suivants la température reste fort élevée, elle oscille entre 38°5 le matin et 39°5 le soir. Le 1er juin la température atteint 39 degrés le matin et 39°8 le soir; on craint que l'épanchement soit purulent. On se décide alors à faire une ponction exploratrice qui sera suivie de thoracentèse ou de l'opération de l'empyème s'il y a lieu.

Mais une détente se produit, on constate une atténuation de tous les symptômes et l'épanchement diminue; néanmoins, la fièvre persiste encore jusqu'au 7 juin, vingt-neuvième jour de la maladie. La convalescence s'établit, la résorption de la pleurésie se fait complètement, et le malade guérit sans nouveaux incidents.

Vous voyez par tous les exemples que je viens de vous citer, que l'apparition de la fièvre n'est pas rare au cours de l'hémothorax traumatique. On se demande en pareille circonstance si cet état fébrile n'est pas dû à une complication, à une infection du poumon ou de la plèvre, à une pleurésie en voie de purulence. Mais je vous ai dit, il y a un instant, quelle est la signification habituelle de cet état fébrile, et vous avez du reste à votre disposition un moyen bien simple de juger la question : mettez du liquide pleural en culture, assurez-vous que ce liquide est stérile, et toute idée d'infection est écartée.

Je voudrais insister sur la pleurésie séro-fibrineuse, légère ou intense, qui se déclare presque toujours à la suite de l'hémothorax. Cette pleurésie a été très nette chez nos deux malades, et elle est signalée dans toutes les observations que je vous ai citées (Tuffier et Milian, Sacquépée, Millard, Gaultier et Français). Je pourrais vous en donner d'autres exemples. Ainsi, dans le cas de Trimble, il est question d'un homme qui se fracture plusieurs côtes et qui, entre autres symptômes, est atteint d'emphysème sous-cutané et d'hémoptysies. Une douzaine de jours plus tard une pleurésie se déclare du côté lésé; le liquide remonte jusqu'à la troisième côte, comprime le poumon et refoule le cœur; la respiration est difficile, le pouls est rapide et irrégulier. On fait, le quinzième jour après l'accident, une ponction qui ramène un liquide séro-sanguinolent dû à un mélange d'hémothorax et de pleurésie. Le malade est très soulagé. On pratique encore trois autres ponctions, et à chaque ponction le liquide est de moins en moins coloré.

La pleurésie séro-fibrineuse consécutive à l'hémothorax traumatique est précoce ou tardive ; elle peut se développer dès les premiers jours, ou à une époque plus éloignée. Du reste, il est impossible de savoir exactement à quel moment elle débute, car les signes qui lui appartiennent (matité, disparition des vibrations, souffle, égophonie), ces signes appartiennent également à l'hémothorax.

Quand on n'est pas prévenu, cette pleurésie peut induire en erreur et faire croire que l'épanchement de sang continue

à se faire dans la plèvre, alors que c'est l'épanchement séro-fibrineux qui envahit la cavité pleurale. Pour être bien renseigné sur l'importance relative de l'épanchement de sang et de l'épanchement séro-fibrineux, il suffit de retirer à deux ou trois reprises quelques grammes de liquide qu'on met dans de petits tubes, et qui servent d'échantillons, ainsi que nous l'avons fait pour l'un de nos malades. La comparaison des échantillons, l'atténuation rapide de la teinte rouge du culot qui concorde avec la diminution du nombre des hématies contenues dans le liquide, l'apparition de la fibrine dans la sérosité qui surmonte le culot, tels sont les témoins de la pleurésie qui s'adjoint à l'hémothorax. A un moment donné, les frottements pleuraux qu'on perçoit à l'auscultation complètent le diagnostic.

Je viens de vous retracer l'évolution de l'hémothorax traumatique exempt de toute complication. Le pronostic en est presque toujours bénin et la guérison survient assez souvent en quelques semaines. Aussi est-il extrêmement rare qu'on soit obligé de recourir à l'intervention chirurgicale. Peut-être, dans quelques cas, la ponction est-elle indiquée; c'est une question qui trouvera sa place au moment où nous discuterons le traitement.

Nous allons maintenant passer en revue les complications de l'hémothorax, et je commence par vous parler du pneumothorax dont la présence constitue l'hémo-pneumothorax. La pénétration de l'air dans la cavité pleurale peut se faire par la plaie de la paroi thoracique et par la plaie du poumon. Cette double voie de pénétration laisserait supposer que le pneumothorax consécutif aux plaies de poitrine doit être une fréquente complication. Je crois au contraire que c'est une complication qui ne se voit pas très souvent. Ainsi, le pneumothorax n'existait pas chez nos blessés de la salle Saint-Christophe, il n'en est pas question dans les observations de MM. Sacquépée, Tuffier et Milian, Millard, Patel et Leriche, Gaultier et Français, et il n'est signalé qu'une douzaine de fois dans les quarante-quatre observations de la thèse de M. Chastenet de Géry. Peut-être passe-

t-il quelquefois inaperçu, parce qu'on est obligé de se contenter d'une inspection un peu sommaire chez un blessé qui perd son sang, qui est pâle, affaibli, et dans un état parfois voisin de la défaillance.

Chez quelques blessés, à chaque respiration on entend l'air entrer et sortir par la plaie béante du thorax. La présence du pneumothorax aggrave la situation et accentue les symptômes de l'hémothorax; ainsi l'angoisse, la suffocation, la petitesse du pouls, l'état lipothymique, sont bien plus accentués quand le pneumothorax vient compliquer l'hémothorax. Les ménagements qu'on doit au malade ne nous autorisent pas toujours à faire un examen complet, ils ne permettent pas de rechercher la succussion hippocratique; mais la sonorité tympanique qu'on provoque par une légère percussion à la partie supérieure de la poitrine, suffit habituellement pour déceler le pneumothorax, surtout si le souffle amphorique accompagne la sonorité tympanique.

J'ai à vous parler maintenant de l'hémothorax suppuré. Dans quelques cas la plèvre s'infecte et un épanchement purulent vient s'ajouter à l'épanchement de sang. En voici quelques exemples[1].

Le cas de Greenleaf concerne un homme dont la poitrine a été traversée de part en part par une balle Mauser. Un hémothorax se déclare dans la plèvre droite. La thoracentèse permet de retirer une petite quantité de sang liquide. Plus tard survient une pleurésie purulente, on pratique l'opération d'Estlander et le malade finit par guérir.

L'observation de Christovitch a trait à un jeune garçon qui reçoit à bout portant un coup de revolver. On le laisse trois jours au repos absolu. Le quatrième jour on constate un épanchement pleural abondant avec fièvre et dyspnée. Le sixième jour la suffocation est devenue tellement intense que le blessé est sur le point de succomber. On décide alors l'opération. Une ponction exploratrice faite dans le 7e espace intercostal ramène un liquide sanglant qui exhale une odeur

1. Les trois observations suivantes sont consignées dans la thèse de M. Chastenet de Géry.

de putréfaction. On fait à ce niveau une large incision qui donne issue à un flot de sang et de pus. Les cinquième et sixième côtes sont réséquées; on incise la plèvre et le poumon, et par la plaie sort une quantité de pus et de sang. On retire la balle et trois fragments de poumon gangréné. Deux mois plus tard la guérison était complète.

Elimoff a publié le cas suivant, dont voici le résumé : un homme reçoit, au-dessous du creux axillaire, un coup de fusil chargé à plomb. Aussitôt après, il est pris de dyspnée et d'expectoration sanguinolente. Le lendemain, ces symptômes augmentent d'intensité, les crachats sanglants sont abondants, le malade est cyanosé. Il est probable que la majeure partie de la charge de plomb s'est disséminée dans le tissu pulmonaire. On constate en arrière une matité absolue et du silence respiratoire jusqu'à la partie moyenne de l'omoplate; en avant et dans l'aisselle, on trouve du tympanisme et de la respiration amphorique. On a donc les signes d'un hémo-pneumothorax. A cause de la faiblesse du malade, on pense qu'il est préférable de ne pas opérer. Mais, quelques jours plus tard, à chaque quinte de toux, un liquide sanguinolent, d'odeur fétide, s'échappe par la plaie; bientôt même les sécrétions contiennent des débris de la bourre qui avait pénétré avec la charge de plomb. Douze jours après l'accident, une quantité de pus sort par la blessure thoracique; on propose alors l'opération de l'empyème, qui est refusée par le malade. Les jours suivants, l'amélioration se fait rapidement et, six semaines après l'accident, la guérison est définitive.

Un autre cas concerne un jeune garçon qui reçoit, dans le 6e espace intercostal gauche, une balle de revolver. On constate les signes d'un hémothorax. Vers le douzième jour, la fièvre apparaît et la dyspnée augmente. On évacue un liquide séro-sanguinolent, mais l'épanchement devient purulent et nécessite l'opération de l'empyème.

Une observation de M. Peyrot [1] concerne un garçon qui

1. Bergeaud. Epanchements sanguins traumatiques de la plèvre. *Thèse* de Paris, 1904.

reçoit une balle de revolver dans le 2e espace intercostal droit. On constate un hémothorax qui ne donne lieu à aucun symptôme inquiétant. Douze jours plus tard, éclatent soudainement des phénomènes d'ordre infectieux : température à 39 degrés, pouls à 112, respiration rapide, affaissement considérable du blessé. Une ponction ramène 1.500 grammes d'un liquide rouge, d'odeur fétide. Les jours suivants, les symptômes s'aggravent. On fait d'urgence une pleurotomie avec résection costale, mais le malade succombe sur la table d'opération, bien qu'il n'ait pas été chloroformé. L'opération avait donné issue à près de 3 litres d'un liquide rougeâtre, mélangé de gaz fétides. L'examen bactériologique de ce liquide démontra la présence de streptocoques et de microbes anaérobies.

En 1871, j'ai été témoin du fait suivant. A la fin du mois de mai, aux derniers jours de la Commune, alors que l'armée de Versailles pénétrait dans Paris, une jeune fille, habitant place de la Madeleine, monta sur le balcon du quatrième étage et se mit à agiter son mouchoir en signe de joie. Un coup de feu l'atteignit en pleine poitrine; un hémothorax se déclara et elle fut soignée par le Dr Linas. Je fus appelé près de la jeune malade dont la dyspnée augmentait tous les jours, et je retirai de sa plèvre environ 200 grammes de liquide sanguinolent. La ponction ne fut pas suivie de soulagement; bientôt apparurent des frissons, avec accès de fièvre, transpiration la nuit, et affaiblissement rapide. Il s'agissait de suppuration pleurale. Le traitement fut très long, mais la jeune fille finit par guérir.

Mon chef de clinique, M. Lœper, m'a fait part de l'observation que voici : un jeune garçon, ayant reçu un coup de couteau dans le 3e espace intercostal gauche, est admis, sept jours après, à l'hôpital Tenon, salle Bichat, n° 4. Il respire péniblement et il se plaint de douleurs vives à gauche de la poitrine. On constate l'abolition des vibrations thoraciques dans toute la hauteur, y compris la région sous-claviculaire. La matité est absolue dans les mêmes régions; on ne trouve un peu de sonorité qu'à la fosse sus-épineuse. Il n'y a pas d'œdème de la paroi. A l'auscultation,

on entend du souffle et de l'égophonie. L'espace de Traube est mat. Le cœur est dévié à droite.

Le malade est fort agité et la fièvre est forte. Le soir de l'entrée du malade à l'hôpital, la température est à 39°7; le lendemain soir, elle atteint 40 degrés, puis elle oscille entre 38 et 40 degrés. Les urines, peu abondantes, sont très pauvres en chlorures; elles contiennent un peu d'albumine, beaucoup d'urobiline et du pigment brun.

Au moyen de ventouses scarifiées et par piqûre du doigt, on retire du sang qui est d'aspect normal; la coagulation en est rapide et le caillot est bien rétracté. Le sérum, assez foncé en couleur, contient de l'urobiline et un taux de chlorure qui est normal. Il congèle à 0,57 et à 0,60. La proportion des globules rouges est très abaissée; on n'en trouve que 2.650.000, avec un assez grand nombre de globules petits et déformés. Par contre, la proportion des globules blancs est très élevée; on en compte 17.500, dont 84 p. 100 de polynucléaires et 16 p. 100 de formes mononucléées.

En somme, le malade avait les signes d'un épanchement pleural gauche, mais la forte élévation de la température, l'intensité des phénomènes généraux, l'existence d'une leucocytose polynucléaire accentuée, n'étaient en faveur ni d'un simple hémothorax, ni d'un épanchement séro-fibrineux banal.

On fait une ponction exploratrice dans le 4e espace intercostal gauche et on retire 10 centimètres cubes d'un liquide qui a une teinte chocolat. Ce liquide est inodore; il congèle à 0,47; examiné au microscope, on y trouve des globules rouges intacts et un assez grand nombre de globules blancs polynucléaires, les uns normaux, les autres en voie de désintégration, indice de la suppuration de l'épanchement.

On ensemence le liquide sur gélose et sur bouillon. Au bout de vingt-quatre heures la culture sur bouillon est assez abondante; elle contient un petit bacille, légèrement mobile à l'état de pureté, et qui paraît être du colibacille. Mais quarante-huit heures plus tard, la culture se colore en vert et présente tous les caractères du pyocyanique. Les jours suivants la teinte verte tourne au brun noirâtre. Les colo-

nies sur gélose sont très abondantes, elles passent par les mêmes phases de coloration verte et brunâtre. M. Lœper recherche si le sérum du malade peut agglutiner le bacille contenu dans le liquide pleural; l'agglutination est positive à 1/40. D'autre part, cette agglutination ne peut être obtenue avec le sérum de deux autres individus, l'un en santé, l'autre atteint d'infection locale probablement streptococcique.

En pratiquant une ponction à la partie déclive du thorax, on retire un liquide plus épais, plus coloré, qui tient en suspension des grumeaux noirâtres qui sont des fragments de caillots. L'ensemencement de ce liquide donne les mêmes résultats que l'ensemencement du premier échantillon.

Ces recherches permettent de conclure qu'on est en présence d'un hémothorax infecté, en voie de suppuration, et on décide l'opération de la thoracotomie, qui est faite dans le service de M. Poirier. L'incision de la plèvre donne issue à un flot de liquide brunâtre, hématique, légèrement fétide, contenant une quantité de caillots. Il n'y avait pas de gaz. Les suites opératoires furent simples, la fièvre tomba aussitôt et la guérison complète fut obtenue six semaines plus tard. Le malade a été revu un mois après, il était en parfaite santé et la plaie était complètement cicatrisée. Le sérum sanguin examiné à cette époque n'était doué que d'un pouvoir agglutinant extrêmement faible.

Cette série d'observations vous prouve que l'infection pleurale est une complication assez fréquente au cours de l'hémothorax traumatique. Lorsque vous voyez survenir la fièvre chez un individu atteint d'hémothorax, lorsque la dyspnée devient plus vive, l'épanchement plus abondant, l'état général moins satisfaisant, il faut sans tarder rechercher la cause de cet incident. Il se peut que cet état coïncide simplement avec la résorption du sang et avec l'apparition de la pleurésie séro-fibrineuse dont je vous parlais il y a un instant, mais il se peut aussi que cet état fébrile, avec son cortège de symptômes, soit dû à une infection pleurale qui deviendra fort redoutable si l'on n'intervient pas en temps

opportun. Il faut donc se hâter de préciser le diagnostic. L'examen du sang et la présence d'une polynucléose est en faveur de la purulence pleurale, mais c'est la culture du liquide pleural qui fournit les renseignements les plus précis.

Ainsi chez notre malade, la culture du liquide hémorragique fut stérile et, malgré la fièvre, nous eûmes la conviction que la plèvre n'était pas infectée. Chez le malade de M. Sacquépée tous les échantillons du liquide hémorragique prélevés dans la plèvre furent soumis à l'analyse bactériologique (culture en bouillon), et tous furent parfaitement stériles, preuve que la plèvre n'était pas infectée. Chez le malade de MM. Tuffier et Milian, les ensemencements du liquide pleural furent pratiqués à deux reprises, sur bouillon, gélose, gélose sucrée profonde (tubes de Liborius et de Veillon pour les anaérobies), alors que le malade était en pleine période fébrile, et ils restèrent complètement stériles, preuve que la plèvre n'était pas infectée. Par contre, chez les malades de M. Peyrot et de M. Lœper l'hémothorax était infecté et les cultures mirent en évidence la présence et la nature des agents infectieux.

N'oubliez donc pas que chez un malade atteint d'hémothorax traumatique, avec ou sans pneumothorax, l'infection pleurale est à redouter. A la première alerte, et dès l'apparition des symptômes fébriles, il faut pratiquer la culture du liquide pleural afin de préciser le diagnostic et afin d'agir en conséquence si l'infection est démontrée. Ici, comme dans bon nombre de questions médico-chirurgicales, c'est à vous, médecin, qu'il appartient de renseigner le chirurgien, afin que l'opération soit faite en temps voulu, sans perdre un temps précieux. Toute plèvre infectée doit être opérée, et si tel malade a succombé malgré l'opération, c'est peut-être parce qu'il a été opéré trop tard.

Je viens de vous parler des formes aigües, rapides, parfois très redoutables de l'hémothorax infecté. Mais il n'en est pas toujours ainsi et la complication peut revêtir une autre allure. Parfois les symptômes initiaux s'apaisent, la fièvre tombe, le malade semble marcher vers la guérison,

mais l'infection pleurale persiste sous une forme torpide et chronique. M. Peyrot raconte l'histoire d'un homme qui allait quitter l'hôpital après guérison apparente d'une blessure reçue au sommet de l'aisselle droite. Il était complètement apyrétique, et on l'aurait considéré comme guéri, s'il n'avait pas conservé en arrière de la poitrine les signes d'un épanchement encore assez notable. Une ponction aspiratrice faite dans le 8e espace intercostal démontra l'existence de pus granuleux, mal lié et peu coloré.

Dans deux cas rapportés par Ch. Nélaton, des collections hémato-purulentes fétides furent expulsées sous forme de *vomique*, longtemps après la blessure pénétrante de poitrine. Voici le résumé du second cas rapporté par M. Peyrot : Une femme avait reçu un coup de couteau dans la poitrine. Les signes d'un épanchement de sang dans la plèvre avaient été reconnus; la malade allait bien, lorsque, plusieurs mois plus tard, elle rendit tout à coup, par expectoration, une grande quantité de sang extrêmement fétide. Après cet accident (qui n'était autre qu'une vomique), tout rentra dans l'ordre. La malade se crut guérie, et sa santé paraissait excellente, lorsque, au bout de quelques semaines, le même phénomène survint de nouveau. Il se reproduisit à plusieurs reprises pendant plus d'un an.

L'hémothorax traumatique est souvent accompagné d'emphysème sous-cutané qui donne au toucher la sensation bien connue de crépitation neigeuse. Cet emphysème débute aux environs de la plaie, surtout si la plaie est petite et anfractueuse; il reste habituellement limité au voisinage et il est rare qu'il s'étende à de grandes distances.

Quant à la pneumonie dite traumatique, c'est une complication qui est surtout fréquente au cas de fractures de côtes. Cette pneumonie est assez difficile à dépister, car les signes habituels de la pneumonie, les râles crépitants, le souffle tubaire, les crachats rouillés, sont défigurés ou en partie perdus au milieu des signes de l'hémothorax ou de l'hémopneumothorax. Cette pneumonie n'est pas une complication négligeable, elle est grave par elle-même, et, de plus, elle est parfois l'origine de l'infection de la plèvre.

Cela étant dit sur les complications qu'on pourrait presque appeler *complications médicales* de l'hémothorax traumatique, abordons le traitement, qui emprunte ses indications à la médecine et à la chirurgie, et envisageons d'abord les cas qui peuvent guérir sans intervention chirurgicale. Nos deux blessés rentraient dans cette catégorie.

Un individu vient d'être atteint à la poitrine d'une plaie pénétrante par arme blanche ou par arme à feu. Vous êtes appelé auprès du blessé. La plaie est saignante, mais l'air ne pénètre pas à travers cette plaie jusque dans la cavité pleurale. Le blessé est pâle et assez angoissé, il respire mal, il tousse et il expectore des crachats sanguinolents, peut-être même a-t-il de petites hémoptysies, preuve que le poumon est atteint; la fièvre est nulle, le pouls est accéléré mais d'assez bonne qualité ; jusque-là on peut supposer que l'hémorragie intra-pleurale n'est pas fort abondante.

Ne fatiguez pas le malade par des manœuvres inutiles, gardez-vous bien de sonder et d'explorer la plaie, contentez-vous de la désinfecter et d'appliquer un pansement par occlusion. Conseillez un calme et un repos absolus. Placez le malade au lit, dans la position qu'il préférera, soit incliné sur le côté, soit surélevé par des oreillers. Prenez de grands ménagements pour ausculter et percuter le thorax. Si vous ne constatez ni sonorité tympanique ni souffle à timbre amphorique, c'est qu'il n'y a pas pneumothorax. La matité dans les parties déclives vous donnera la mesure de l'épanchement de sang.

Si le malade est énervé, angoissé, et s'il se plaint de douleurs thoraciques, pratiquez une piqûre d'un demi-centigramme ou d'un centigramme de morphine, que vous répéterez au besoin; si le cœur faiblit, ayez recours aux injections de caféine à la dose de 25 centigrammes par injection; si l'état de faiblesse s'accentue, faites toutes les trois heures une injection de 100 grammes de sérum et donnez des boissons stimulantes, du thé avec une cuillerée de rhum, du café avec une cuillerée de cognac, de l'élixir de maté à la dose journalière de 30 grammes; contre les petites hémoptysies prescrivez une potion à l'eau de Rabel et au sirop

de ratanhia; alimentez le blessé avec du lait, des laitages, des œufs, du bouillon, des viandes froides.

Il est un procédé que je vous recommande et qui vous sera utile quand il s'agit de savoir si le sang (venant du poumon ou de la paroi) continue à se déverser dans la plèvre. Dès la première visite que vous faites au blessé, ayez soin de prendre à son doigt quelques gouttes de sang et faites la numération des globules rouges. Recommencez le même examen toutes les deux ou trois heures si l'état du malade paraît s'aggraver, et si après deux ou trois examens vous constatez que le chiffre des hématies s'abaisse rapidement à chaque examen, c'est une raison de plus pour penser que l'hémorragie continue à se faire dans la cavité pleurale.

Mais votre blessé ne va pas plus mal; douze heures, vingt-quatre heures se passent, les petites hémoptysies ne sont pas encore taries mais l'état général est meilleur; en tout cas l'oppression n'a pas augmenté et le pouls ne faiblit pas. Un examen un peu plus complet permet de constater la présence d'un épanchement pleural qui peut être évalué à un demi-litre ou un litre environ. Les jours suivants la situation reste sensiblement la même, l'expectoration sanguinolente a cessé et l'hémothorax n'est pas plus abondant. En pareil cas, il n'est pas nécessaire d'évacuer le liquide par une ponction, car la résorption de l'épanchement sanglant est parfois très rapide; il n'y a qu'à attendre les événements en surveillant de près le malade. Les cas d'hémothorax traumatique aboutissant à la guérison sans que le liquide ait été évacué par ponction sont très fréquents. Les observations rapportées par MM. Millard, Sacquépée, Tuffier et Milian, neuf des cas qui sont consignés dans la thèse de M. Chastenet de Géry, plusieurs des cas qui sont rapportés dans la thèse de M. Bergeaud, ainsi que nos deux cas, rentrent dans cette catégorie; ils concernent des hémothorax traumatiques, parfois assez intenses, et complètement guéris sans que le liquide ait été retiré par la ponction.

Mais il n'en est pas toujours ainsi, et vous verrez des blessés qui, quelques heures ou peu de jours après leur blessure, sont dans un état inquiétant parce que l'hémor-

ragie intra-pleurale a continué à se faire, soit d'une façon continue, soit d'une façon intermittente avec des temps d'arrêt. Que le malade ait ou non des hémoptysies, qu'il ait ou non un pneumothorax, il est certain que son état s'est aggravé, tantôt d'une façon rapide, en quelques heures, tantôt d'une façon plus lente, en peu de jours. Il respire plus mal, le moindre mouvement provoque un accès d'oppression, la pâleur du visage s'accentue, le pouls s'accélère et devient misérable, les forces déclinent, la syncope est menaçante, peut-être la quantité de sang épanché dans la plèvre atteint-elle un litre et demi, deux litres et au delà, ainsi qu'on en a publié des exemples, soit après blessure du poumon, soit après blessure d'artères telle que l'artère intercostale.

Alors, en face d'un blessé qui dès les premières heures ou dès les premiers jours de son accident présente des symptômes redoutables, dus à une hémorragie intra-pleurale qui devient menaçante, quelle résolution allez-vous prendre et quelle conduite allez-vous tenir? S'il ne s'agissait que de combattre un épanchement qui menace la vie à cause de son abondance, le problème serait vite résolu, et il suffirait de pratiquer la ponction de la plèvre afin de retirer le sang épanché, ou une partie du sang épanché. Mais la situation n'est pas toujours aussi simple, la source de l'hémorragie peut n'être pas tarie, le sang du poumon ou de la paroi peut n'avoir pas cessé de couler dans la plèvre, et pendant que vous retirerez l'épanchement sanglant, le sang continuera d'autant mieux à se déverser dans la cavité pleurale. Ici je laisse la parole aux chirurgiens; à eux de décider l'opportunité de la thoracotomie avec résection des côtes, afin de faire une exploration complète de la cavité thoracique et de pratiquer l'hémostase de tout ce qui saigne, soit au poumon, soit à la paroi. Ceci est le côté chirurgical de la question.

Mais entre les deux exemples extrêmes que je viens de choisir pour ma description, l'un concernant un hémothorax de moyenne intensité qui ne nécessite même pas la ponction, l'autre d'apparence redoutable pour lequel l'intervention chirurgicale est nécessaire, n'y a-t-il pas des cas inter-

médiaires où la simple ponction est indiquée sans qu'il soit urgent de recourir à l'opération de la thoracotomie? Oui, il est des cas où la ponction peut rendre des services (Bouilly, Peyrot, Jaboulay, Lejars). Je pourrais vous citer des observations où la ponction a été faite au troisième, quatrième, sixième, onzième, treizième, vingt et unième jour, au bénéfice des malades.

Mais alors plusieurs questions se présentent : Quelles sont les indications de la ponction ; à quel moment faut-il la faire ; doit-elle être précoce ou tardive ; et enfin faut-il se contenter de retirer seulement une partie du liquide, ou peut-on impunément en retirer, d'un seul coup, une grande quantité ?

Je vous dirai d'abord que l'opportunité de la thoracentèse ne peut être basée que sur l'état du blessé. Si l'aggravation des symptômes (dyspnée, accès d'oppression) coïncide avec des signes (matité, perte des vibrations, etc.) qui permettent de constater l'abondance de l'épanchement pleural, et si rien cependant ne justifie une intervention chirurgicale immédiate, la ponction me paraît indiquée, et, pour ma part, je n'hésiterais pas à la pratiquer.

Quant à déterminer la quantité du liquide qu'il faut retirer par la ponction, les exemples que je vais citer, vous prouveront qu'entre des ponctions qu'on a limitées à 200 grammes, et des ponctions qui ont donné issue à 3 litres de liquide sanglant, il y a de la marge, et vous remarquerez, du reste, que tous les opérateurs ont été enchantés du résultat obtenu, qu'ils aient limité à quelques cents grammes la quantité du liquide retiré par la thoracentèse, ou qu'ils aient poussé l'évacuation du liquide jusqu'à 1 litre et demi et 3 litres. Voici ce qui est consigné dans les observations :

Un homme atteint d'hémothorax traumatique entre dans le service de M. Jaboulay[1]. Le malade étant pris de symptômes que l'on considère comme inquiétants, M. Jaboulay pratique la thoracentèse le quatrième jour et, limite l'écou-

1. Potel et Leriche. *Loco citato.*

lement du liquide sanglant à 200 grammes. La situation s'améliore, on se félicite du résultat obtenu, et on insiste sur l'utilité de la thoracentèse à petite dose, au cas d'hémothorax traumatique.

Une autre observation[1] concerne un blessé atteint d'hémopneumothorax à la suite d'un coup de revolver. Quelques jours plus tard, la dypsnée acquiert une telle insensité que le malade peut à peine parler. L'examen du thorax décèle un grand épanchement. Devant ces symptômes inquiétants, M. Souligoux pratique la thoracentèse le septième jour après la blessure, et il se contente de retirer 200 grammes de liquide sanglant. Ici encore l'état du blessé s'améliore rapidement.

M. Lejars cite un cas d'hémothorax traumatique, où l'on retira, dix jours après la blessure, un litre et demi de liquide sanguinolent. La guérison survint sans incidents, et on fut très satisfait du résultat.

Chez un malade atteint d'hémothorax traumatique dont l'épanchement était lent à se résorber, MM. Gaultier et Français pratiquent la thoracentèse vingt et un jours après la blessure, et ils retirent un litre et demi de liquide ayant l'apparence du sang. L'état du malade est vite amélioré et on est enchanté de la décision qui a été prise.

Un homme, à 3 heures de l'après-midi, tombe sur le brancard d'un chariot, et le thorax (côté gauche) est comprimé par la roue du chariot. Un chirurgien voit le malade, ne constate aucune fracture et porte un pronostic favorable. A 9 heures du soir, le Dr Jagot[2] est appelé près de cet homme; il le trouve pâle, anxieux, dyspnéique; le côté gauche de la poitrine est mat et le cœur est fortement refoulé à droite. M. Jagot porte aussitôt le diagnostic d'hémothorax abondant et pratique une thoracentèse qui donne issue exactement à trois litres de sang très vif. Le malade est soulagé, mais une vingtaine de jours après, l'épanchement paraissant s'être reformé, une nouvelle thoracentèse

1. Bergeaud. Épanchements sanguins traumatiques de la plèvre. *Thèse* de Paris, 1904.
2. Thèse de M. Chastenet de Géry.

donne issue à deux litres de liquide de teinte chocolat mélangé de caillots. Cet état s'est terminé par la guérison, et ici encore il y a eu lieu de se féliciter d'avoir pratiqué la ponction en temps utile.

Voilà donc une série d'exemples qui vous prouvent que tous les opérateurs ont été satisfaits du résultat obtenu, quelle que soit la quantité de liquide, petite ou grande, qui ait été retirée par la thoracentèse. En ce qui me concerne, je ne vois pas la nécessité de retirer d'un seul coup, un litre et demi, deux litres et trois litres de liquide; je craindrais de rappeler une hémorragie mal arrêtée ou un pneumothorax mal fermé. Je préférerais retirer un demi-litre de liquide, et, suivant le résultat obtenu, pratiquer plus ou moins vite une deuxième et une troisième thoracentèse.

TREIZIÈME LEÇON

PHLÉBITE SYPHILITIQUE

Messieurs,

Le 20 mars 1905, on reçoit au n° 19 de la salle Saint-Christophe un homme de vingt-neuf ans, exerçant la profession de garçon marchand de vin. Cet homme est atteint de phlébite de la jambe gauche. Tout le membre inférieur gauche est énorme et contraste singulièrement avec le membre inférieur droit. L'œdème s'étend du pied à la racine de la cuisse. Les malléoles sont cachées par les tissus œdématiés. Le genou est devenu globuleux, on y constate une légère hydarthrose, ses saillies et ses méplats sont effacés. A la cuisse, l'œdème est surtout accusé à la face interne, où il bombe à la façon d'une tumeur œdémateuse. La mensuration circulaire des parties œdématiées donne les résultats suivants : cuisse, 49 centimètres; genou, 37 centimètres; mollet, 33 centimètres.

Cet œdème est lisse et donne à la peau un aspect lustré. Il n'est blanc que dans quelques régions ; à la cuisse il est fortement rosé, et cette coloration lui vient du développement anormal de fins réseaux veineux sous-cutanés rappelant un peu les étoiles de Werheyen au niveau du rein. C'est un

œdème dur ; cependant la pression du doigt à la face interne du tibia détermine un godet caractéristique. Enfin, cet œdème est douloureux, et la douleur est surtout vive sur le trajet des cordons veineux indurés, à la racine de la cuisse, au creux poplité et à la jambe.

Cette phlébite est apparue brusquement, huit jours avant l'entrée du malade à l'hôpital, dans les conditions suivantes : En revenant de son travail, assez tard dans la nuit, cet homme éprouve une vive douleur à la cuisse gauche sur le trajet de la veine saphène ; la douleur apparaît presque en même temps au creux poplité et à la jambe sur le trajet de la veine saphène externe. La marche devient très pénible ; arrivé chez lui cet homme se couche, et il constate que sa jambe est déjà enflée. Le lendemain dimanche les douleurs sont vives dans tout le membre inférieur, l'œdème se généralise et le malade est obligé de rester au lit. Le lundi il demande un médecin, qui l'envoie à l'Hôtel-Dieu avec le diagnostic de phlébite.

Oui, notre malade avait une phlébite avec vives douleurs et fort œdème, mais quelle était la cause de cette phlébite ? Très souvent la cause des phlébites est facile à dépister ; maladies infectieuses, maladies dyscrasiques, maladies diathésiques, peuvent être l'origine de phlébites ; je n'en finirais pas si je voulais vous énumérer toutes leurs causes : état puerpéral, fièvre typhoïde, pneumonie, grippe, appendicite, cancer, tuberculose, chlorose, goutte, etc., peuvent engendrer la phlébite par des mécanismes divers. Il est évident qu'au point de vue du processus pathogénique, il y a loin entre la phlébite infectieuse de la fièvre typhoïde et la phlébite diathésique de la goutte. Et cependant, la lésion veineuse aboutit de part et d'autre au même résultat : œdème douloureux, oblitération veineuse, formation de caillots et complication possible de la terrible embolie !

Pour ce qui est de la phlébite de notre malade, toutes les causes que je viens d'énumérer furent passées en revue, et toutes durent être rejetées. Mais au cours de notre examen, nous découvrons sur le pied droit des taches brunâtres, pigmentées, arrondies, ayant l'apparence d'anciennes syphi-

lides. Interrogé dans ce sens, cet homme répond qu'il a eu, en effet, à cette région, « des ulcérations tenaces qui ont coïncidé avec des plaques des lèvres et de la langue et qui ont été soignées à l'hôpital Saint-Louis peu de temps après un chancre syphilitique ». Nous trouvons, effectivement, sur le gland les traces d'un chancre récent et nous constatons dans les aines la présence d'adénopathies syphilitiques.

Dès lors il est facile de reconstituer de la façon suivante l'histoire pathologique de cet homme : vers le 15 septembre dernier, il se présente à l'hôpital Saint-Louis pour « un petit bouton » à la partie droite du gland. On fait le diagnostic de chancre syphilitique, et on prescrit des pilules de protoiodure d'hydrargyre et de l'iodure de potassium. Trois semaines plus tard, le malade quitte l'hôpital, le chancre était cicatrisé. Mais au bout de quinze jours il revient à Saint-Louis, à cause des ulcérations des lèvres, de la langue et de la jambe. Son séjour à Saint-Louis est de trois semaines, il en sort en bonne santé, et il reprend son travail de garçon marchand de vin.

Tout allait bien, quand trois ou quatre semaines après sa sortie de l'hôpital Saint-Louis, vers la fin du mois de décembre, c'est-à-dire deux mois et demi après l'apparition du chancre syphilitique, cet homme se réveille dans la nuit avec des douleurs très vives et des élancements très pénibles dans la cuisse et dans la jambe du côté droit. Il ne peut fermer l'œil, tant il souffre, et le lendemain, en voulant se lever, il constate que sa cuisse est très enflée, il tâte la région douloureuse, et il trouve un cordon dur sur la face interne de la cuisse.

On appelle un médecin, qui diagnostique une phlébite et qui prescrit des frictions à l'onguent mercuriel. Après une quinzaine de jours de ce traitement, les douleurs disparaissent, l'œdème se dissipe, et en trois semaines le malade reprend sa profession derrière le comptoir.

C'est deux mois et demi après l'apparition de cette première phlébite droite que le malade est venu nous trouver pour sa phlébite qui venait d'apparaître à gauche. Il a eu, par conséquent, deux phlébites syphilitiques, l'une à la

jambe droite, deux mois et demi après le chancre, et l'autre à la jambe gauche, cinq mois environ après le chancre. Ces phlébites syphilitiques méritent bien le nom de précoces puisqu'elles sont survenues dès les premiers mois de l'infection.

Nous prescrivons le repos au lit, et on pratique tous les jours une injection de un centigramme de biiodure d'hydrargyre en solution aqueuse. L'amélioration est des plus rapides ; en moins de quinze jours, douleurs et œdème ont presque disparu, et le malade se considère comme guéri. Il quitte notre service, mais il y revient deux semaines plus tard avec une reprise de sa phlébite à la jambe gauche. Cette troisième atteinte ressemble aux précédentes; les douleurs sont vives et l'œdème s'étend à la jambe et à la cuisse. Le malade reste deux mois à l'hôpital, et il en sort, cette fois, complètement guéri de ses phlébites.

Un an plus tard, le 25 août 1906, cet homme revenait encore à l'Hôtel-Dieu ; les phlébites n'avaient pas reparu, mais il avait maintenant, aux deux jambes, des ulcérations syphilitiques.

Ce malade va nous donner l'occasion de nous occuper de la phlébite syphilitique. C'est là un sujet qui n'est pas banal et qui n'est vraiment à l'étude que depuis quelques années. Jusqu'en 1894, on avait bien publié quelques observations éparses, mais jusqu'à Mendel, aucun travail d'ensemble n'avait encore paru sur ce sujet. Depuis cette époque nous notons les publications suivantes : en 1894, l'article de Mendel[1] avec 12 cas; en 1898, la thèse de Heuzard[2] avec 22 cas; en 1898, l'article du Pr Fournier[3]; en 1899, la thèse de Bonderio[4] avec 23 cas; la publication de Le Noir[5], qui fait connaître deux nouveaux cas; la thèse de Collinot[6], qui

1. Mendel. Phlébite syphilitique. *Archives générales de médecine*, mars 1894.
2. Heuzard. Phlébite syphilitique. *Thèse* de Paris, 1898.
3. Fournier. *Traité de la syphilis*, t. I, fascicule 2, p. 705.
4. Bonderio. Phlébites des membres dans la syphilis secondaire. *Thèse* de Paris, 1899.
5. Le Noir. Congrès de Boulogne-sur-Mer, 1899.
6. Collinot. *Thèse* de Paris, 1901.

réunit 25 cas. A cette collection, Audry et Constantin[1] ajoutent quatre cas; Œttinger[2] 1 cas; Campbell[3], 1 cas; Renault et Roussy[4], 1 cas; Gaucher et Chiray[5], 1 cas; Roussy[6], dans un article très documenté, 2 cas; et enfin vient notre cas, ce qui fait, sans compter les cas méconnus, ou non publiés, un total de 36 observations qui vont nous permettre d'entreprendre, dans son ensemble, l'étude de la phlébite syphilitique.

Mais au préalable laissez-moi vous faire connaître quelques-unes de ces observations qui, jointes à la nôtre, vous aideront à connaître cette variété de phlébites sous ses différents aspects.

Voici d'abord une observation de M. Mauriac[7] : Un jeune garçon contracte la syphilis. Trois semaines plus tard, en pleine éruption syphilitique, ce garçon qui vivait tranquillement dans une chambre payante, à l'hôpital du Midi, ressent une vive douleur dans le mollet de la jambe droite; en même temps un œdème se déclare et on porte le diagnostic de phlébite avec thrombose. Cette phlébite syphilitique n'était pas encore guérie, quand deux mois après apparurent au bras droit des douleurs avec engourdissement et œdème considérable. A la face interne du bras, les veines sous-cutanées étaient oblitérées, dures et douloureuses. La phlébite avec thrombose était évidente.

Le malade quitte l'hôpital, n'étant encore guéri ni de ses éruptions, ni de ses deux phlébites. Il y revient un mois plus tard (cinquième mois après le chancre) avec des douleurs qui, cette fois, occupaient la cuisse du côté droit; la phlébite n'était pas douteuse, car depuis le genou jusqu'à l'aine on

1. Audry et Constantin. Société de dermatologie, séance du 12 juin 1902.
2. Œttinger. *La Semaine médicale*, 12 février 1902.
3. Campbell. Société médicale des hôpitaux, séance du 21 novembre 1902.
4. Renault et Roussy. Société médicale des hôpitaux, séance du 23 janvier 1903.
5. Gaucher et Chiray. Société médicale des hôpitaux, séance du 30 janvier 1903.
6. Roussy. Phlébite syphilitique secondaire. *Gazette des hôpitaux*, 5 septembre 1903.
7. Mauriac. *Syphilis tertiaire*, p. 833.

sentait des cordons durs, moniliformes, provenant de la thrombose de veines sous-cutanées. Les phénomènes aigus s'amendèrent au bout de huit jours; quant aux phlébites, thromboses et œdèmes, ils disparurent peu à peu et il n'en restait plus trace six mois plus tard.

Une observation de M. Fournier concerne un jeune garçon entré le 2 juillet 1893 à l'hôpital Saint-Louis avec une syphilide ulcéreuse superficielle généralisée. Le chancre datait du 20 mai. A la fin du mois de juin, six semaines après le chancre, le malade ressent une douleur à la partie supérieure et interne de la jambe gauche; on perçoit très nettement à cette région deux nodosités douloureuses reliées par un cordon induré et très court. A la jambe droite on sent également un cordon dur, cylindrique, moniliforme, roulant sous le doigt et correspondant à la veine saphène interne. La veine n'est pas atteinte dans tout son trajet, elle n'est indurée qu'au niveau de la malléole interne, sur un segment de 4 à 5 centimètres; puis le cordon reparaît au-dessus du genou et continue alors jusqu'à la région inguinale.

Au bras gauche, les veines médiane basilique et médiane céphalique sont également atteintes de phlébite. La première est indurée dans la région du coude, sur une longueur de 10 à 12 centimètres; elle présente sur son trajet trois petits renflements sphériques qui correspondent sans doute à des valvules. Au bras droit la veine céphalique est atteinte de phlébite. En somme, des phlébites se sont développées aux quatre membres. Quand le malade a été examiné par M. Fournier, toutes ces régions étaient douloureuses à la palpation et aux mouvements. La peau était saine, mais elle avait présenté, paraît-il, une rougeur diffuse et des traînées congestives correspondant au trajet des veines.

On prescrivit le traitement spécifique, protoiodure d'hydrargyre et iodure de potassium. Jusqu'au milieu de septembre, c'est-à-dire pendant deux mois et demi, l'état resta stationnaire; à ce moment on sentit l'induration diminuer insensiblement et la palpation ne réveillait plus aucune douleur. Vers la fin de septembre, l'induration de la veine

médiane céphalique n'existait au bras gauche qu'au-dessous de l'articulation du coude. La phlébite avait disparu au bras droit, et on ne trouvait plus à la cuisse droite qu'une légère induration de la saphène interne. Le malade quitte l'hôpital, mais il y revient bientôt avec une récidive généralisée de ses phlébites. Cette fois l'atteinte est plus sévère. Il n'y a ni rougeur, ni œdème, mais on constate à la palpation que toutes les veines superficielles des membres, sauf celles de la main, sont indurées. Aux membres inférieurs, la saphène interne depuis la malléole jusqu'à l'aine sont prises. Les saphènes externes sont transformées en cordons durs. Le membre inférieur gauche, qui avait été à peu près épargné lors de la première atteinte, est actuellement frappé au même degré que le membre inférieur droit. Ce n'est que vers le 10 novembre que l'état revient à peu près normal.

Une observation de Breda est encore un exemple de phlébites syphilitiques multiples : Une nourrice est infectée par son nourrisson; le chancre du sein est suivi de plaques muqueuses de la langue et des lèvres. Bientôt surviennent des douleurs et un œdème notable au bras et à la jambe du côté gauche. La malade avait la fièvre et ne pouvait ni marcher ni se tenir debout. Quinze jours plus tard, l'œdème apparaît également au pied droit et à la main droite; les mouvements des deux bras sont douloureux. La veine saphène interne gauche, la basilique, la céphalique sont rigides, épaisses et douloureuses au toucher.

Même exemple de multiplicité de phlébites dans l'observation de M. Heuzard. Il s'agit d'une malade manifestement syphilitique, ayant eu des périostites du tibia, qui est prise d'une phlébite de la veine saphène interne droite. Le long de la face interne de la jambe, jusqu'à un travers de doigt au-dessous du condyle interne, on sent un cordon douloureux, dur, moniliforme par places et roulant sous le doigt. Un léger œdème dur et brillant empâte le cou-de-pied et la partie postérieure de la jambe. La marche est impossible et l'extension de la jambe sur la cuisse est incomplète. Au bras droit la phlébite syphilitique atteint également la veine médiane céphalique et surtout la médiane basilique.

Une observation de MM. Fournier et Lœper[1] concerne un homme qui contracta la syphilis en septembre 1898, et qui se présenta dans le service avec les phénomènes suivants : éruption papuleuse discrète sur le tronc et sur les membres, et d'autre part tuméfaction allongée à la partie interne de la cuisse gauche. Les caractères de l'éruption n'étaient point douteux : c'était une syphilide secondaire typique; d'ailleurs il y avait encore sur le dos de la verge la cicatrice indurée du chancre.

Au niveau de la cuisse, la peau était légèrement rosée; on percevait un empâtement limité, un cordon induré de dix centimètres sur le trajet même de la veine saphène interne. Ce cordon induré, gros comme un crayon environ, se continuait, en haut, jusqu'à 4 centimètres de l'arcade crurale, et en bas, jusqu'à la malléole interne, où il était plus nettement perceptible qu'à la jambe. L'idée d'une phlébite venait forcément à l'esprit. Les phénomènes généraux étaient nuls, ainsi que les phénomènes fonctionnels; pas de circulation collatérale, pas d'œdème. La lésion n'atteignait donc probablement pas les veines profondes. L'apparition de la phlébite avait *précédé* de deux jours l'apparition des taches papuleuses. Le lendemain de notre examen, la veine saphène interne tout entière avait l'aspect d'une grosse ficelle tendue, peu douloureuse. Elle était dure, mais non déformée. Deux jours après, tandis que la lésion précédente évoluait, la saphène externe se prit à son tour à la jambe gauche, puis à la jambe droite. Enfin la saphène interne du côté droit devint grosse et dure comme un canal déférent. En palpant le pli du coude du malade, on percevait nettement les mêmes lésions sur la médiane céphalique et sur la veine radiale, surtout du coté droit. La première présentait trois bosselures grosses comme des lentilles. Toutes ces lésions qui avaient atteint les quatre membres, évoluaient sans fièvre, sans troubles circulatoires, sans réaction phlegmasique ou douloureuse.

1. Fournier et Lœper. Deux cas de phlébite syphilitique secondaire. *Annales de dermatologie et de syphiligraphie*, 1899, p. 80.

Après avoir pris connaissance de toutes ces observations, abordons, dans son ensemble, l'étude de la phlébite syphilitique.

La phlébite est une des manifestations les plus précoces de l'infection syphilitique. Chez un des malades de M. Roussy, quatre phlébites syphilitiques apparaissent cinq mois après le chancre. Chez notre malade, la phlébite survient deux mois et demi après le chancre. M. Thibierge, chez un de ses malades, constate une double phlébite de la saphène interne et une phlébite de la veine céphalique, deux mois après le chancre. Chez un malade de M. Fournier, des phlébites de la saphène interne et des veines médiane basilique et médiane céphalique apparaissent six semaines après le chancre. Chez le malade de M. Mauriac, la phlébite fait son apparition trois semaines après le chancre.

En résumé, la phlébite syphilitique peut se montrer peu de mois, et même peu de semaines après le chancre ; c'est une manifestation précoce; elle coïncide parfois avec la roséole et avec les plaques muqueuses, elle peut même les devancer. Ainsi, dans les observations rapportées par Le Noir et par Girdwood, il est dit que l'éruption cutanée n'apparut que plusieurs jours après le début d'une phlébite superficielle. Fournier et Lœper ont constaté que, chez leur malade, la phlébite avait précédé de deux jours l'apparition des taches papuleuses. Chez quelques syphilitiques, la phlébite peut ne paraître, il est vrai, que vers la fin de la première année, ou dans le courant de la seconde année de l'infection ; mais habituellement, je le répète, elle est beaucoup plus précoce, et on l'observe deux, trois, quatre mois après le chancre.

Cette *précocité* est faite pour surprendre ceux qui se figurent qu'il existe entre les accidents secondaires et les accidents tertiaires une démarcation chronologique bien tranchée. A la période dite secondaire ou précoce, appartiendraient les syphilides superficielles de la peau et des muqueuses, certaines périostites, etc. ; à la période dite tertiaire, appartiendraient les manifestations tardives et profondes de la syphilis, celles qui frappent les tissus et les

organes, trois ou quatre ans, huit ans, douze ans, vingt ans, et plus encore, après l'infection. Certes, cette division chronologique, entre accidents secondaires ou précoces, et accidents tertiaires ou tardifs, est absolument vraie d'une façon générale, mais plus on va, et plus on voit que les exceptions sont nombreuses, et telle lésion syphilitique des reins, du cerveau, des os, des vaisseaux, etc., qu'on est habitué à considérer, avec raison, comme une lésion tertiaire, tardive, à longue portée, peut apparaître à la phase initiale et tout à fait précoce, à titre d'accident secondaire, peu de semaines ou peu de mois après le chancre.

Voyez en effet ce qui arrive pour la syphilis nécrosante et perforante de la voûte cranienne que nous avons longuement étudiée cette année[1]; c'est là un accident habituellement tertiaire et tardif, n'apparaissant en général que bien des années après l'infection syphilitique; et cependant je vous ai cité des cas où la syphilis perforante des os de la voûte du crâne a débuté dès la première année de l'infection, et même un mois et demi après le chancre, à la façon d'un accident secondaire et précoce.

Voyez encore ce qui arrive pour la syphilis du rein. A côté de néphrites syphilitiques tertiaires, tardives, survenant à longue échéance, des années après l'infection syphilitique, vous pouvez observer des formes de néphrite syphilitique très graves, à grands œdèmes, à forte albuminurie, apparaissant d'une façon tout à fait précoce, à titre d'accident secondaire, peu de mois, ou même peu de semaines après le chancre; vous en avez vu ici des exemples[2].

Voyez ce qui arrive pour les artérites cérébrales syphilitiques, ces terribles artérites, qui peuvent se terminer tantôt par ectasie des parois du vaisseau et par anévrisme dont la rupture provoque la mort subite; tantôt par endartérite oblitérante qui aboutit à l'hémiplégie et au ramollissement cérébral. Ce sont là des accidents habituellement tertiaires, tardifs, apparaissant bien des années après l'infection syphi-

1. *Clinique médicale de l'Hôtel-Dieu*, 1906, t. V, deuxième leçon, p. 28.
2. Dieulafoy. Néphrite syphilitique, syphilis du rein. *Clinique médicale de l'Hôtel-Dieu*, t. II, treizième leçon, p. 253.

litique. Mais ces mêmes accidents, avec endartérite oblitérante, ou avec rupture d'anévrisme, peuvent survenir dès les premiers mois de l'infection syphilitique à la façon d'un accident secondaire[1].

Il n'y a donc pas, vous le voyez, de démarcation chronologique bien marquée entre les accidents secondaires et les accidents tertiaires, et telle lésion syphilitique, organique et profonde, qui survient d'habitude aux époques éloignées du tertiarisme, peut survenir d'une façon tout à fait précoce aux premiers temps de l'infection syphilitique.

Eh bien, la phlébite syphilitique rentre dans la catégorie des localisations syphilitiques qui se montrent d'une façon précoce, à la période secondaire. J'ajouterai même qu'elle ne survient pour ainsi dire qu'aux premiers temps de l'infection syphilitique, car c'est à peine si j'aurai à vous signaler deux ou trois cas de phlébite syphilitique tertiaire.

La phlébite syphilitique ne débute pas toujours de la la même manière. Parfois, le membre qui va être atteint, jambe ou bras, est le siège de pesanteurs, de fourmillements, de gêne fonctionnelle, de crampes musculaires; peu à peu la veine devient douloureuse et l'œdème apparaît. Parfois, au contraire, les prodromes font défaut, le début de la phlébite est pour ainsi dire subit, les douleurs sont d'emblée très vives et les œdèmes apparaissent sans tarder.

Ainsi, chez notre homme de la salle Saint-Christophe, on peut dire que la phlébite a éclaté brusquement, sans avoir été sollicitée ni par une fatigue excessive, ni par un traumatisme quelconque. Cet homme rentrait chez lui, pour se coucher, lorsqu'il éprouva une vive douleur à la cuisse gauche, sur le trajet de la veine saphène, ainsi qu'au creux poplité et à la jambe; dès le lendemain l'œdème avait envahi tout le membre inférieur. Le malade dont M. Mauriac a publié l'observation soignait tranquillement sa syphilis dans une chambre payante de l'hôpital du Midi, quand il ressentit une assez vive douleur au mollet droit; une phlébite venait

1. Dieulafoy. Syphilis cérébrale, artérites syphilitiques. *Manuel de pathologie interne*, 14e édition, t. III, p. 582.

de se déclarer. Une observation de M. Charvot concerne un syphilitique qui, sans aucun prodrome, éprouva une vive douleur au côté interne de la cuisse gauche; une phlébite venait de s'installer à la veine saphène interne.

Que le début de la phlébite soit graduel ou subit, bruyant ou insidieux, l'évolution de la lésion se fait suivant certaines modalités que je dois vous décrire. La fièvre est exceptionnelle ou insignifiante, et pendant toute la durée de la phlébite, « les symptômes, ainsi que le dit M. Fournier, sont ceux d'une phlébite de modalité initialement subaiguë, mais tournant presque aussitôt à une modalité froide, aphlegmasique, où l'affection ne consiste plus qu'en une induration plastique du cordon veineux ».

Les veines des membres inférieurs sont plus souvent atteintes que les veines des membres supérieurs, et la phlébite des veines superficielles est beaucoup plus fréquente que la phlébite des veines profondes. Par ordre de fréquence, signalons la saphène interne, la saphène externe, les basiliques et les céphaliques.

La veine n'est pas toujours atteinte, il s'en faut, dans la totalité de son trajet; il est même assez fréquent que la phlébite soit partielle ou segmentée. Ainsi, dans une observation de M. Fournier, l'induration de la veine était manifeste au niveau de la malléole interne dans une étendue de quatre à cinq centimètres, et elle ne reparaissait qu'à un travers de doigt au-dessus du genou pour se continuer jusqu'à la région inguinale. La même segmentation existait aux veines du bras; la médiane céphalique et la médiane basilique étaient indurées dans la région du coude avec renflements sphériques qui correspondent sans doute aux valvules. Cette segmentation est également fréquente dans les artérites syphilitiques; il n'est pas rare de trouver un segment d'artère saine qui alterne avec un segment d'artère très malade.

Nous avons encore à signaler la multiplicité des phlébites syphilitiques chez un même sujet. Il est des maladies, autres que la syphilis, qui provoquent, elles aussi, des phlébites multiples, mais je crois que cette particularité n'est nulle

part aussi marquée que dans la syphilis. Ainsi sur les 36 observations dont je vous ai parlé, 22 malades ont eu des phlébites multiples. Chez notre homme les phlébites occupaient les deux membres inférieurs. Chez un des malades de M. Fournier, les phlébites existaient à la jambe gauche, à la jambe droite et au bras droit. Le malade de M. Mauriac eut des phlébites à la jambe droite, au bras droit et à la cuisse droite; le malade de MM. Fournier et Lœper eut des phlébites à la cuisse gauche, à la jambe gauche, à la jambe droite, à la cuisse droite et au bras droit. Un des malades de M. Thibierge eut des phlébites à la cuisse droite, à la cuisse gauche et au bras droit. Un des malades de M. Roussy eut quatre phlébites aux veines superficielles des membres inférieurs.

Les phlébites syphilitiques sont assez souvent symétriques. Elles sont assez sujettes aux récidives; tel individu qui se croyait guéri de sa phlébite est repris d'une nouvelle phlébite quelques semaines ou quelques mois après la première atteinte. Ainsi, notre malade eut une seconde phlébite deux mois et demi après la première; il quitta l'hôpital et il y revint quinze jours plus tard après une troisième phlébite. Un des malades de M. Fournier avait été atteint de phlébites syphilitiques multiples; il quitte l'hôpital en bon état, il trouve une place de garçon de magasin et il se met à frotter le parquet. Douze jours plus tard, il revient à l'hôpital avec une récidive généralisée de ses phlébites; cette fois l'atteinte est plus sévère; il n'y a ni rougeurs ni œdème, mais on peut constater à la palpation que toutes les veines superficielles des membres, sauf celles de la main, sont indurées. Le membre inférieur gauche, qui avait été à peu près épargné lors de la première atteinte, est actuellement frappé au même degré que le membre inférieur droit.

Au point de vue de leur siège, les phlébites syphilitiques superficielles sont beaucoup plus communes que les phlébites profondes. Cependant Mauriac soupçonna chez son malade une phlébite profonde avec thrombose, et MM. Audry et Constantin ont constaté une phlébite syphilitique de la veine poplitée ayant les allures d'une *phlegmatia alba dolens*.

Les douleurs et les œdèmes n'ont pas généralement dans la phlébite syphilitique la même intensité que dans d'autres phlébites. Parfois même les œdèmes ne sont qu'ébauchés et semblent faire défaut. Par contre, il est des cas où ils sont intenses et généralisés. Ainsi quand notre malade nous arriva à l'Hôtel-Dieu, l'œdème s'étendait du pied à la racine de la cuisse, et le genou gauche était le siège d'hydarthrose.

Les phlébites syphilitiques guérissent assez rapidement; après une durée moyenne de trois semaines, les veines thrombosées reprennent assez vite leur élasticité et leur souplesse. C'est ce qui explique pourquoi ces phlébites ne laissent pas après elles, comme tant d'autres phlébites, des œdèmes interminables, qui reparaissent à la moindre occasion, ou qui persistent avec une ténacité qui défie tous les traitements, y compris le massage et la cure de Bagnoles.

Cependant il ne faudrait pas croire que la phlébite syphilitique soit toujours de courte durée; il est des cas où la multiplicité des lésions et les récidives donnent à l'ensemble de la maladie une durée de cinq et six mois.

Mais une différence capitale, qui suffirait à elle seule à différencier la phlébite syphilitique de toutes les autres phlébites, c'est *qu'elle n'est pas compliquée d'embolie*. Dans ma carrière médicale, chaque fois que j'ai été appelé à donner mes soins à des malades atteints de phlébite, phlébites puerpérale, typhoïde, pneumonique, grippale, appendiculaire, cancéreuse, tuberculeuse, goutteuse, etc., j'ai toujours redouté l'embolie avec ses infarctus et j'ai toujours eu la terreur de l'embolie avec mort subite, terrible éventualité qui survient brutalement, et que rien ne peut conjurer. Je fais surtout allusion à deux cas dont j'ai été le témoin, l'un avec le Dr Porak chez une jeune femme, l'autre avec le Dr Déhu chez un goutteux. Rien de ce genre, heureusement, n'est à redouter avec la phlébite syphilitique. pas d'embolie mortelle, pas de petites embolies à infarctus; du moins cette complication n'a encore jamais été signalée, espérons qu'elle ne le sera jamais.

Le diagnostic de la phlébite syphilitique comporte deux étapes : il faut d'abord diagnostiquer la phlébite, il faut

(phlébite nodulaire syphilitique). La structure de ces nodules est celle d'un syphilome ; ils donnent lieu secondairement à une thrombo-phlébite banale. Le traitement mercuriel agit sur ces manifestations et en amène la disparition avec retour à l'intégrité des tissus, du moins en apparence.

Ce qui donnerait aux phlébites syphilitiques leur cachet de spécificité, ce serait la constatation du *spirochète* dans les lésions de la paroi veineuse. Une ébauche de cette constatation a été faite par Benda dans un cas d'artérite syphilitique, et une constatation complète a été faite par MM. Nattan-Larrier et Brindeau dans un cas de phlébite et d'artérite syphilitique. Voici le résumé de ces deux cas :

M. C. Benda ayant eu l'occasion de pratiquer l'autopsie d'un malade âgé de quarante-deux ans, mort dans le service de M. Fränkel, avec des symptômes de syphilis cérébrale, constata un début de ramollissement des deux hémisphères cérébraux causé par une thrombose des deux carotides à leur entrée dans le crâne. Les altérations des parois artérielles étaient si accentuées que déjà, au seul examen microscopique, on pouvait porter le diagnostic d'artérite syphilitique. Microscopiquement, les lésions de l'endartérite proliférante étaient des plus caractéristiques; il existait de la mésartérite et de la périartérite récente se traduisant par une infiltration des deux tuniques externes par des cellules rondes. Mais ce qui est surtout intéressant à signaler, c'est la présence, dans la couche externe de la tunique artérielle moyenne, d'un foyer de spirochætes amassés là en grand nombre, différant morphologiquement du spirochæte classique, ondulé, de Hauffmann et Schaudinn, et ressemblant plutôt à des formes décrites par Bosc et Doutrelpont, dans les produits syphilitiques tertiaires[1].

Dans un travail récent, MM. Nattan-Larrier et Brindeau[2] ont examiné systématiquement les lésions vasculaires de dix-huit placentas syphilitiques. Ces organes présentaient

1. *La Presse médicale*, 5 septembre 1906.

2. Nattan-Larrier et Brindeau. Présence du *Spirochæte pallida* dans le placenta syphilitique. *Comptes rendus de la Société de biologie*, 27 janvier 1906.

des lésions vasculaires multiples telles que : endophlébites et endartérites oblitérantes, endophlébites et endartérites végétantes, infiltration diffuse de l'artère. Dans cinq placentas, ces auteurs ont pu retrouver des *spirochætes* très nets et très colorables, dans l'épaisseur des couches vasculaires veineuses ou artérielles qui correspondent à la couche moyenne des vaisseaux. L'examen des coupes fait comprendre l'importance et le rôle du spirochæte dans la production des artérites et des phlébites placentaires.

Il est vraisemblable que le processus pathogénique est le même pour tous les vaisseaux, et nous voilà actuellement bien édifiés sur la pathogénie des phlébites et des artérites syphilitiques.

Le traitement de la phlébite syphilitique comporte d'abord le traitement de toute phlébite qui consiste à immobiliser au lit, autant que possible, le membre malade. Je sais bien que cette immobilisation pourra paraître un peu exagérée, surtout après ce que nous venons de dire, la phlébite syphilitique n'ayant encore jamais donné naissance à une embolie. D'accord, mais je ne m'y fierai pas, et quand j'ai eu à soigner mon malade de la salle Saint-Christophe, je l'ai laissé au lit, dans l'immobilité complète. Jamais, il est vrai, on n'a constaté d'embolie au cours de la phlébite syphilitique, mais ce qui n'est pas encore arrivé peut arriver un jour, et il est certain que l'immobilisation d'un membre atteint de phlébite est encore le meilleur moyen d'empêcher la fragmentation d'un caillot et la formation d'une embolie.

Le traitement spécifique de la phlébite syphilitique doit être institué sans retard, et, sans entrer ici dans d'autres détails, je me contente de vous répéter ce que je vous ai dit si souvent. Je pense que l'iodure de potassium n'est pas utile. Je vous conseille de pratiquer tous les jours, pendant une dizaine de jours, une injection mercurielle, sous forme de solution aqueuse de biiodure d'hydrargyre, à la dose moyenne de un centigramme[1], quitte à répéter ce traitement s'il y a lieu.

1. Pour plus de détails, voyez la seconde leçon de ce volume, p. 36.

QUATORZIÈME LEÇON

LES FAUSSES APPENDICITES

BON NOMBRE DE GENS, SIMPLEMENT ATTEINTS DE TYPHLO-COLITE GLAIREUSE, MEMBRANEUSE OU SABLEUSE, SONT INDUMENT OPÉRÉS D'APPENDICITE QU'ILS N'ONT PAS

(ÉTUDE MÉDICO-CHIRURGICALE)

Messieurs,

C'est avec une certaine prédilection, j'en conviens, que depuis une dizaine d'années nous poursuivons à la clinique de l'Hôtel-Dieu l'étude de l'appendicite et l'étude des typhlo-colites glaireuses, membraneuses ou sableuses. Depuis dix ans, en effet, nous avons eu dans le service une quantité de malades atteints, les uns d'appendicite, les autres de typhlo-colite. Quelques-uns, en clients fidèles, reviennent nous voir chaque fois qu'ils sont repris d'une nouvelle crise de typhlo-colite. D'autres, simplement de passage, nous sont envoyés de Paris, de la province, de l'étranger, avec prière de les examiner et de leur faire savoir s'ils sont simplement atteints d'entéro-colite, de typhlo-colite, ou si leur typhlo-colite n'est pas compliquée d'appendicite, ce qui est tout différent.

Quand j'examine ces malades devant vous, je ne perds jamais l'occasion d'attirer votre attention, toute votre attention, sur le diagnostic différentiel et parfois délicat des

typhlo-colites et de l'appendicite. Il y a là une question médico-chirurgicale du plus haut intérêt, puisqu'une erreur de diagnostic pourrait conduire, d'une part, à une opération inutile, et, d'autre part, à une abstention qui peut être néfaste.

Bien souvent, au lit du malade, je vous ai donné les raisons qui nous permettent d'écarter l'hypothèse d'une complication d'appendicite, alors qu'il ne s'agit que de typhlo-colite, j'ai longuement insisté sur ce diagnostic différentiel, et, sans vouloir nous décerner des éloges, ce qui serait de fort mauvais goût, je ne sache pas que notre diagnostic ait été pris en défaut.

Enfin, chaque fois que l'occasion se présente, je m'efforce, avec preuves à l'appui, de vous mettre en garde contre certaines doctrines qui jettent le trouble dans la question, en déclarant que l'appendicite est couramment engendrée par les typhlo-colites, et en décorant du nom d'appendicite des appendicites qui n'en sont pas.

Je ne sais jusqu'à quel point pareilles doctrines sont responsables de ce qui se passe depuis quelque temps, mais je suis vraiment frappé de la quantité de gens qui, étant simplement atteints de typhlo-colite muco-membraneuse ou sableuse, sont indûment opérés d'appendicite. Et on dirait que ce nombre va toujours grandissant.

En parlant ainsi, ne supposez pas, je vous en prie, que mon intention soit de formuler un réquisitoire contre la chirurgie ou contre les chirurgiens. Loin de moi cette pensée. J'ai pour la chirurgie une tendresse qui a fait ses preuves, et vous avez pu voir ici que les études médico-chirurgicales ont toujours tenu une large place dans notre enseignement de l'Hôtel-Dieu. Je suis l'un des partisans les plus acharnés de l'intervention chirurgicale dans le traitement de l'appendicite. J'ai fait opérer un très grand nombre d'appendicites, et plus je vais, plus je constate que c'est là le seul traitement efficace et rationnel. Enlever le foyer appendiculaire toxi-infectieux avant qu'il puisse devenir mortel, c'est une règle de simple bon sens que l'expérience de tous les jours a confirmée.

Mais quand j'ai vu que cette question de l'appendicite déviait de son vrai chemin, quand j'ai constaté qu'une quantité de gens simplement atteints de typhlo-colite étaient opérés d'appendicite qu'ils n'avaient pas, quand j'ai vu les erreurs de diagnostic et les erreurs opératoires s'abriter derrière de fausses appendicites, pour lesquelles, *au mépris de la clinique, l'examen histologique se chargeait de tout absoudre*, alors j'ai pensé que mon devoir était de parler, et j'ai soulevé à l'Académie de médecine une discussion à laquelle ont pris part, avec toute leur autorité, plusieurs de nos distingués collègues et amis[1].

Aujourd'hui je reprends la question devant vous, avec des faits nouveaux, et, au risque de me répéter, je vais vous donner toutes les raisons qu'on peut invoquer pour faire triompher ce que je crois être la bonne cause.

Je commencerai d'abord par vous exposer un certain nombre d'observations qui sont triées sur le volet, et qui constituent des documents irréfutables. Veuillez, s'il vous plaît, écouter avec attention ces observations; l'énumération ne vous en sera pas fastidieuse, car chacune porte avec elle son enseignement.

I. — On fait passer un jour dans mon service, à l'Hôtel-Dieu, un malade qu'on avait opéré d'une soi-disant appendicite, alors qu'il n'avait qu'une typhlo-colite muco-membraneuse. Le chirurgien avait eu la délicatesse de m'envoyer le malade et son appendice. *L'appendice était sain*; quant au malade, sa crise de typhlo-colite muco-membraneuse suivit son cours, après comme avant l'opération.

II. — Il y a trois ans, j'ai été appelé en consultation, avenue Bosquet, par un homme jeune qui se plaignait depuis longtemps de typhlo-colite muco-membraneuse. Par moments survenaient des crises très douloureuses, avec fièvre, nausées, vomissements, débâcles de glaires et de membranes. Au moment où j'examine l'abdomen, j'aperçois

1. A cette discussion de mai et juin 1906 ont pris part : MM. Lancereaux, Cornil, Reclus, Le Dentu, Richelot, Reynier, Pinard et Duret.

à la fosse iliaque droite une cicatrice caractéristique. Je dis aussitôt au malade : « Vous avez été opéré d'appendicite? — Oui, me répond-il, d'une appendicite que je n'avais pas; on m'a ouvert le ventre par erreur, et les crises d'entéro-colite ont continué après comme avant, sans aucune modification. »

III. — Le 13 octobre 1905, je reçois dans mon cabinet une dame habitant le département de Seine-et-Oise. Elle me décrit tous les symptômes d'une typhlo-colite muco-membraneuse qui dure depuis plusieurs années et, actuellement, elle est encore sous le coup d'une crise récente. J'examine la malade, et je constate à la fosse iliaque droite une cicatrice sur laquelle il n'était pas possible de se méprendre : « Mais, dis-je à cette dame, vous avez été opérée d'appendicite? — Oui, me dit-elle, j'ai été opérée d'une appendicite que je n'avais pas, et je continue à être tout aussi malade qu'avant l'opération : j'ai les mêmes douleurs dans les mêmes endroits du ventre, je rends les mêmes glaires et les mêmes peaux. » C'était pour moi une bonne occasion d'examiner un cæcum douloureux, alors que l'appendice avait été enlevé dix mois auparavant : je constatai à la fosse iliaque droite une douleur de typhlite comparable à la douleur de bon nombre d'appendicites, et je m'expliquai l'erreur de ceux qui, faisant abstraction des autres éléments de diagnostic, *confondent la typhlite avec l'appendicite* et font ouvrir le ventre de leur malade pour une appendicite qui n'existe pas.

IV. — L'observation suivante m'a été communiquée par mon collègue M. Thiroloix : Mme C... a, depuis l'âge de dix-sept ans, une typhlo-colite muco-membraneuse et sableuse. A vingt et un ans, elle accouche d'un enfant à terme. Les troubles intestinaux, qui s'étaient amendés pendant la grossesse, reparaissent trois mois après l'accouchement. En avril 1900, survient une crise violente, les douleurs sont surtout vives dans la fosse iliaque droite, la fièvre dépasse 39 degrés, les matières fécales contiennent des mucosités et des membranes. Contre l'opinion de M. Thiroloix, un chirurgien porte le diagnostic d'appendicite et pratique l'opération. Or, il n'y avait pas d'appendicite : *l'appendice examiné*

fut trouvé sain. Il s'agissait de typhlo-colite muco-membra neuse qui continua, du reste, après comme avant l'opération.

V. — Voici une seconde observation due à l'obligeance de M. Thiroloix : un homme d'une quarantaine d'années est atteint de typhlo-colite muco-membraneuse depuis 1892. Deux ou trois fois par an, surviennent des crises très douloureuses avec fièvre. Les douleurs sont surtout accentuées à la fosse iliaque droite; les garde-robes contiennent des membranes et des mucosités. Les crises durent quelques jours et cèdent au repos, aux applications chaudes et aux lavements chauds. Plusieurs médecins ont fait le diagnostic d'appendicite. Tel n'est pas l'avis de M. Thiroloix, qui maintient le diagnostic de typhlo-colite muco-membraneuse sans appendicite. Le malade demande alors l'avis de chirurgiens, qui affirment l'existence de l'appendicite, et l'opération est pratiquée le 1er mai 1900. Or, on constate que *l'appendice est sain*, non déformé, non épaissi, normal. Le diagnostic de typhlo-colite muco-membraneuse sans appendicite était donc confirmé.

VI. — En 1896, M. Thiroloix voit un monsieur qui vient le consulter pour des crises de typhlo-colite muco-membraneuse. Les crises reparaissent de loin en loin et durent plusieurs semaines; la fièvre est constante. Les lavements font éliminer des mucosités abondantes, parfois teintées de sang, et des membranes dont quelques-unes atteignent 20 et 30 centimètres de longueur. Les cures d'eaux thermales n'ont amené qu'une amélioration passagère. Dans l'intervalle des crises, le ventre reste sensible et le palper dénote une dilatation du cæcum. Fatigué de la répétition de ses crises, et convaincu qu'il a une appendicite, M. D... demande à être opéré. L'opération est pratiquée en janvier 1898; mais il ne s'agissait nullement d'appendicite, *l'appendice était normal.*

VII. — M. Divaris m'a fait part de l'observation que voici : Le 7 août 1902, il voit un jeune homme de vingt-six ans chez lequel il fait le diagnostic de typhlo-colite muco-membraneuse; il écarte le diagnostic d'appendicite et il s'oppose par conséquent à toute intervention chirurgicale. D'autres

confrères admettent l'appendicite et conseillent l'opération. Le malade est opéré le 12 mai 1904. On trouve l'appendice *absolument sain*. Il s'agissait donc de typhlo-colite muco-membraneuse et nullement d'appendicite. Le 24 septembre reparaissent tous les symptômes de la typhlo-colite muco-membraneuse avec douleurs à la fosse iliaque droite.

VIII. — M. Quiserne m'a communiqué l'observation suivante : Mme P..., âgée de cinquante-trois ans, a eu déjà de nombreuses crises de typhlo-colite muco-membraneuse. En mai 1905 éclate une crise violente avec douleur prédominante à la fosse iliaque droite. Un médecin croit à une complication d'appendicite et fait opérer la malade le 29 juin. On ne trouve ni trace de péritonite, ni adhérences; l'appendice est *absolument sain*. Ici encore, la typhlite a été prise à tort pour une appendicite.

IX. — Voici un autre cas dont M. Quiserne a été témoin : Mlle L... est soignée depuis quatre ans pour une typhlo-colite muco-membraneuse classique. Au mois d'octobre 1905, survient une crise avec vomissements, fièvre et douleur prédominante à la fosse iliaque droite. Un médecin et un chirurgien des hôpitaux portent le diagnostic d'appendicite, et la jeune malade est opérée dans les premiers jours de décembre : *l'appendice enlevé est normal.*

X. — Un de nos confrères, ancien interne des hôpitaux, m'a communiqué sa propre observation que voici : Depuis bien des années, il était sujet à des crises de constipation suivies de débâcles. Les douleurs étaient surtout vives à gauche sur le trajet du côlon descendant; plus tard, elles suivirent le trajet du côlon transverse et, en 1903, elles furent dominantes à la fosse iliaque droite, au niveau du cæcum. Le diagnostic de typhlo-colite avait été posé. En avril et en mai, survinrent de nouvelles crises avec vomissements, fièvre à 38°5 et douleurs vives à la fosse iliaque droite. Cette fois, un médecin et deux chirurgiens firent le diagnostic d'appendicite. L'opération fut pratiquée le 4 juillet 1904. L'appendice était sain. L'examen histologique fut fait par un chef de laboratoire des hôpitaux, et les coupes de cet appendice *sont montrées depuis lors comme type d'appendice*

normal. L'opération n'a du reste nullement modifié le retour des crises douloureuses.

XI. — Le professeur Vergely (de Bordeaux) m'a communiqué deux observations concernant des malades atteints de typhlo-colite et opérés d'appendicite *qu'ils n'avaient pas.* C'est M. Vergely qui a fait lui-même l'examen macroscopique et microscopique de ces appendices, et, dans la lettre qu'il m'a écrite à ce sujet, il associe son opinion à la mienne, affirmant comme moi que l'appendicite n'est que très rarement associée aux typhlo-colites.

XII. — J'ai vu, le 1er juin 1906, un monsieur qui habite Amiens et qui est atteint depuis plusieurs années de typhlo-colite muco-membraneuse classique avec prédominance de typhlite; on lui a fait le diagnostic d'appendicite et on l'a opéré d'une appendicite qu'il n'avait pas. « La preuve que je ne l'avais pas, dit-il, c'est que je continue à avoir les mêmes douleurs dans le même endroit, et les crises douloureuses sont suivies des mêmes débâcles avec glaires. » Je l'examine : le cæcum était distendu et très douloureux et je constate sur le ventre la balafre caractéristique ; il avait été indûment opéré d'appendicite.

XIII. — Le Dr Regnault m'a communiqué les deux cas suivants dont il a été témoin. Chez une jeune femme atteinte de typhlo-colite muco-membraneuse on diagnostique une appendicite; on fait l'opération et l'appendice est trouvé *sain.* Pendant trois ans, les crises continuèrent comme par le passé et disparurent après plusieurs saisons à Luxeuil. Une autre jeune femme fut opérée dans les mêmes conditions pour une appendicite qu'elle n'avait pas; l'appendice était *sain* et les crises de typhlo-colite muco-membraneuse continuèrent après comme avant l'opération.

XIV. — Un de nos confrères, qui occupe une place élevée dans l'enseignement, fut pris au commencement du mois de mars de typhlo-colite muco-membraneuse avec prédominance de typhlite. Un chirurgien porta le diagnostic d'appendicite et fut d'avis d'opérer. L'idée d'appendicite devint pour le malade une obsession. L'opération fut faite à la fin du mois de mars, et notre confrère, comme tous les malades qui

composent cette statistique, n'avait pas d'appendicite : son appendice fut trouvé *absolument sain* et à l'examen histologique il n'y avait même pas d'hypertrophie des follicules.

XV. — Le 7 juillet 1906, un monsieur habitant la province vient me trouver pour me demander un traitement contre sa typhlo-colite muco-membraneuse. Je l'examine et je trouve sur le ventre une cicatrice avec quelques points de suppuration. « J'ai été opéré, me dit-il, pour une appendicite *que je n'avais pas*; mon chirurgien s'est trompé et il m'a avoué son erreur. Je ne lui en veux pas, car il était aussi contrarié que moi. » J'envoyai ce balafré chez M. Legueu afin de supprimer les causes de la suppuration de la plaie.

XVI. — J'ai vu, le 6 juin 1906, une jeune femme, de condition moyenne, qui venait me demander conseil. Elle a, depuis des années, des crises de typhlo-colite muco-membraneuse et, dans certaines crises, la typhlite prend le dessus et les douleurs s'exaspèrent à la fosse iliaque droite. Elle est entrée dans un service de chirurgie que je n'ai pas besoin de nommer; on a fait le diagnostic d'appendicite, et on l'a opérée, le 19 octobre 1905, d'une appendicite qu'elle n'avait pas. Sept semaines après l'opération, les crises de typhlo-colite muco-membraneuse ont reparu. Quand ces malades vous racontent leur histoire, on entend toujours le même refrain : « Je vois bien, Monsieur, que je n'avais pas l'appendicite, car ça n'a servi à rien de m'opérer, j'ai les mêmes crises douloureuses dans les mêmes endroits. » Et la pauvre femme ajoutait : « Depuis l'opération, mon ventre n'a plus la même résistance; il me semble que mes organes vont tomber. »

XVII. — L'observation suivante, sur laquelle je vais insister avec intention, est une de celles qui ont le plus contribué à affermir ma conviction, relativement à la question qui nous occupe. Voici le cas : je suis appelé en consultation à la maison de santé de la rue Blomet, pour une jeune fille qui est tourmentée depuis deux ans par une typhlo-colite muco-membraneuse. Par moments, sans cause appréciable, surviennent des crises extrêmement douloureuses, au cours desquelles sont expulsées des selles diar-

rhéiques, avec mucosités et abondantes membranes. Lors des dernières crises, la douleur a été prédominante à la fosse iliaque droite, et le diagnostic d'appendicite a été posé par un de nos confrères et par un chirurgien des hôpitaux.

En conséquence, on a proposé l'opération, et cette perspective n'a pas déplu à la patiente, qui espère obtenir de la chirurgie une guérison que la médecine ne lui a pas encore donnée. A mon tour, j'examine la malade, qui vient d'avoir récemment une crise violente. Le ventre est souple et les parois sont flasques. A la pression, les douleurs sont vives au côlon transverse et à l'angle du côlon ascendant, mais elles sont encore plus vives à la fosse iliaque droite. Toutefois, cette prédominance des douleurs à la fosse iliaque droite ne me parut pas suffisante, il s'en faut, pour m'engager à admettre l'appendicite. Je ne suis pas de ceux qui croient que l'appendicite est la suite fréquente des entéro-colites. Une longue expérience m'a prouvé que la prédominance des douleurs à la fosse iliaque droite, au cours d'une crise de typhlo-colite, est pour ainsi dire toujours imputable à la typhlite et non pas à l'appendicite. Pour faire une appendicite, il faut un tout autre tableau clinique qui n'existait pas chez la malade que je venais d'examiner. Aussi, chez cette jeune fille, je portai le diagnostic de typhlo-colite muco-membraneuse avec typhlite prédominante; je rejetai le diagnostic d'appendicite et, par conséquent, je rejetai également l'opération.

Mais nos confrères étaient d'un avis tout opposé; pour eux, l'appendicite ne faisait aucun doute et l'opération fut décidée. L'opérateur m'offrit très obligeamment de faire venir un de mes élèves qui recueillerait l'appendice après ablation. L'opération fut faite et l'appendice me fut apporté à l'Hôtel-Dieu, où je l'examinai avec un de mes chefs de laboratoire, M. Jolly. Cet appendice était petit, *absolument sain*, le canal appendiculaire et les parois étaient indemnes. L'examen histologique a été fait par M. Jolly, et la longue description que comporte cet examen dit explicitement qu'il n'y avait aucune lésion. En résumé, la malade avait, depuis deux ans, des crises de typhlo-colite muco-membraneuse

avec prédominance de typhlite et, comme tant d'autres, elle a été opérée pour une appendicite *qu'elle n'avait pas.*

Toutes les erreurs de diagnostic que je viens de vous signaler sont pour ainsi dire calquées les unes sur les autres; on peut les résumer de la façon suivante : il y a des malades atteints de typhlo-colite muco-membraneuse ou sableuse, chez lesquels la typhlite est dominante. En pareil cas, la douleur s'accuse plus vivement à la fosse iliaque droite. Alors, à force d'entendre dire et répéter que l'appendice est la suite fréquente des entéro-colites, on se laisse aller à un *diagnostic de tendance*, on méconnaît la typhlite, et on opère une appendicite qui n'existe pas.

Pareilles erreurs de diagnostic, doublées d'erreurs opératoires, se sont multipliées ces dernières années d'une façon invraisemblable, surtout depuis que de différents côtés on a pris l'habitude de confier, après coup, à l'examen histologique, le diagnostic de certaines soi-disant appendicites. Je m'explique :

Vous êtes mandé par un malade qui se plaint de violentes douleurs abdominales; il sait qu'il a une crise d'entéro-colite muco-membraneuse, car plusieurs fois déjà il a subi des atteintes semblables; il sait également que son état ne présente aucune gravité, mais il souffre cruellement et il vous demande aide et assistance. Vous palpez méthodiquement le ventre, que vous trouvez très sensible, notamment sur le trajet des côlons, et quand vous arrivez à l'examen de la fosse iliaque droite, le patient se récrie, car votre pression détermine en cette région une douleur plus vive que partout ailleurs. Alors si vous êtes imbu des doctrines regrettables qui proclament que l'appendicite « succède couramment » à l'entéro-colite, vous tombez dans le diagnostic de tendance que je signalais il y a un instant, vous méconnaissez la typhlite, vous déclarez à votre malade qu'il a une complication d'appendicite, vous lui signalez le danger, vous parlez d'opération, et vous demandez une consultation chirurgicale. Grand émoi chez le malade et dans la famille. Cependant l'opération est décidée. Suivant que le chirurgien

est ou n'est pas temporisateur, l'opération est faite, un peu plus tôt, un peu plus tard, mais à l'ouverture du ventre, votre diagnostic reçoit un démenti formel, l'appendice est complètement sain, la typhlite a été prise à tort pour une appendicite et votre client n'aurait pas dû être opéré. Comment arranger tout cela avec le malade et avec la famille?.....

Attendez! le dernier mot n'est pas encore dit. C'est ici qu'intervient le microscope, et nous allons voir surgir une nouvelle variété d'appendicite, l'*appendicite microscopique*, qui va sauver le diagnostic et la situation.

Et quand je parle d'appendicite microscopique, ne croyez pas, Messieurs, que ce soit avec une pointe d'ironie à l'égard du microscope ou de l'histologie. Pas le moins du monde. Je reconnais les importants services que l'histologie nous a rendus et nous rend tous les jours. Dans cette chaire de clinique de l'Hôtel-Dieu, je suis entouré d'histologistes hors pair, et, dans mes publications, l'histologie pathologique tient une place honorable. Je suis donc le premier à rendre hommage aux histologistes et à leurs travaux, mais je réserve un dédain bien naturel pour cette fausse appendicite, cliniquement inexistante, qui voudrait usurper, à côté de l'appendicite vraie, une place qui ne lui appartient pas. C'est elle que j'appelle ironiquement appendicite microscopique.

Si vous voulez la connaître, vous n'avez qu'à consulter certains travaux. De différents côtés, notamment dans plusieurs thèses de notre Faculté, sont publiées des observations où l'examen histologique de l'appendice a la *prétention injustifiée de se substituer à tout autre diagnostic*. C'est à croire que la clinique impuissante passe la main à l'histologie, pour savoir, après opération faite, s'il y avait ou non appendicite. Bon nombre de ces observations concernent des malades de nos hôpitaux atteints d'entérocolite muco-membraneuse avec prédominance de typhlite, pauvres malades qui sont opérés pour l'appendicite qu'ils n'ont pas. Quand on lit ces observations, on voit que l'appendice enlevé présente tous les attributs d'un appendice sain, mais l'exa-

men histologique intervient et révèle des choses sur lesquelles il est indispensable de s'expliquer.

Travées scléreuses, hypertrophie des follicules clos, et folliculite hémorragique, telles sont les principales trouvailles histologiques qu'on décore du nom d'appendicite dans le diagnostic *post-opératoire* qui est confié au microscope. Or, ces trouvailles histologiques n'ont nullement la signification qu'on voudrait leur donner. Pour s'en convaincre, il suffit de lire l'important travail de M. Letulle, si compétent en pareille matière [1]. Qu'on prenne au hasard des appendices d'adultes, et il est rare qu'on ne trouve pas dans ces appendices, ou du tissu de sclérose en évolution, ou un épaississement des follicules lymphatiques, en particulier dans le segment inférieur de l'organe. Il s'agit là de modifications presque banales que subit le tissu de l'appendice, et il faut en finir avec la légende qui nous donne ces altérations comme autant d'appendicites consécutives aux entérocolites. Sous le nom de *folliculite*, l'hypertrophie vulgaire des follicules clos de l'appendice avait acquis une importance qui a trop duré. J'ai souvent entendu la phrase suivante : « Tel malade qui a été opéré avait-il bien une appendicite? Pas précisément, mais il avait une folliculite. » Faute d'appendicite on se contente de folliculite. Nous savons maintenant ce que cela veut dire; cette variété de folliculite usurpatrice doit rentrer dans l'oubli.

Dans une communication récente (10 juillet 1906) à la Société de médecine berlinoise [2], au sujet de l'appendicite, M. Orth reprend, lui aussi, cette question de la folliculite, et voici son opinion : Il est toujours difficile de dire, en présence d'une coupe d'appendice, si les follicules lymphatiques ont subi une augmentation pathologique, ou si l'on se trouve seulement en présence d'un appendice normal particulièrement riche en follicules lymphatiques; et M. Orth,

1. Letulle. L'appendice vermiforme de l'homme. *Comptes rendus de la Société de Biologie*, n° 18, 1906.

2. Orth. Société de médecine berlinoise, 10 juillet 1906. Communication reproduite dans la *Presse médicale*, 22 septembre 1906.

qui a été aidé dans ses recherches par M. Aschoff, a constaté que 9 à 10 p. 100 des appendices examinés par lui, et qui avaient été extirpés avec le diagnostic clinique d'appendicite, présentaient un aspect macroscopique et microscopique absolument normal. Les choses se passent donc à Berlin comme à Paris, et j'espère bien qu'à l'avenir, en face d'un appendice sain, opéré par erreur, on ne viendra plus s'abriter derrière une banale hypertrophie des follicules pour dire que l'opéré était atteint d'appendicite.

Ce n'est pas fini. Il est encore une lésion que les examens histologiques nous avaient donnée comme partie intégrante des soi-disant appendicites consécutives aux entérocolites muco-membraneuses; je veux parler de la folliculite hémorragique qui est signalée dans un grand nombre d'observations, notamment dans les thèses auxquelles je faisais allusion il y a un instant. Un malade est sujet à des crises de typhlo-colite, et sans que la clinique ait dit son dernier mot, on opère le malade, avec l'idée que la pièce anatomique sera livrée à un examen histologique qui régularisera la situation. Et en effet, l'examen histologique révèle des foyers hémorragiques folliculaires qu'on s'empresse de considérer comme lésion d'appendicite.

Eh bien, cette interprétation est encore une erreur; les hémorragies folliculaires considérées comme lésion d'appendicite, sont tout simplement fabriquées par le chirurgien, elles sont le résultat du traumatisme opératoire. Voici ce que M. Letulle dit à ce sujet : « Je n'ai jamais trouvé la folliculite hémorragique ailleurs que sur des appendices opérés. La ligature violente subie par l'organe avant son ablation explique fort bien, à mon avis, les suffusions sanguines circonscrites ou diffuses dans le tissu réticulé du follicule. »

Il est bien entendu que nous ne faisons pas allusion ici aux hémorragies qui accompagnent parfois les lésions grossières et inflammatoires des appendicites vraies. Nous n'avons en vue que les hémorragies folliculaires qu'on trouve dans des appendices *sains*, *opérés*, et qui sont considérées comme des lésions d'appendicite par ceux qui patronnent la soi-disant appendicite que je démolis en ce moment,

La figure ci-dessous que je dois à l'extrême obligeance de M. Letulle ne laisse aucun doute à ce sujet. Elle représente l'hémorragie traumatique des parois d'un appendice sain opéré. La coupe passe par un follicule sous-muqueux :

sm, sous-muqueuse exempte de toute lésion inflammatoire aiguë, pas de diapédèse, pas de lymphangite; — *gl*, tubes glandulaires de la muqueuse normale; — *ch*, chorion de la muqueuse sans lésions inflammatoires; — *f*, follicule sous-muqueux dont le tissu est dissocié par un épanchement hémorragique *s'*, *s'*, uniquement composé de globules rouges (apoplexie folliculaire). En haut et à droite *s''*, l'hémorragie a dépassé les limites de la capsule folliculaire; — *s*, globules rouges épanchés dans la cavité de l'appendice à la surface de la muqueuse normale.

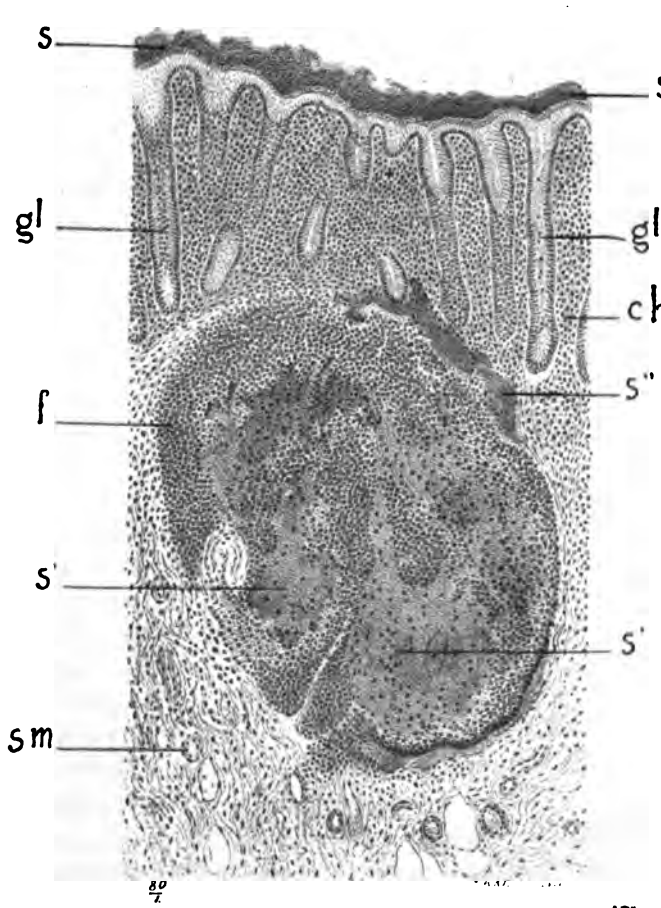

La figure ci-dessous, également due à M. Letulle, représente une coupe longitudinale du méso-appendice au-dessus de la ligature faite par le chirurgien. Ici encore, comme dans la figure précédente, on voit qu'il s'agit de tissus sains, sans aucune trace d'inflammation : c'est la ligature chirurgicale qui, de part et d'autre, a provoqué les foyers hémorragiques.

L, limite de la ligature chirurgicale; — *a'*, *a'*, artères distendues par le sang; — *v*, veine gorgée de sang; — *g*, *g*, cellules adipeuses et tissu conjonctif lâche de l'épiploon exempts de toute lésion inflammatoire; — *s*, *s*, *s*, foyers hémorragiques entre les mailles du tissu cellulo-adipeux de l'épiploon.

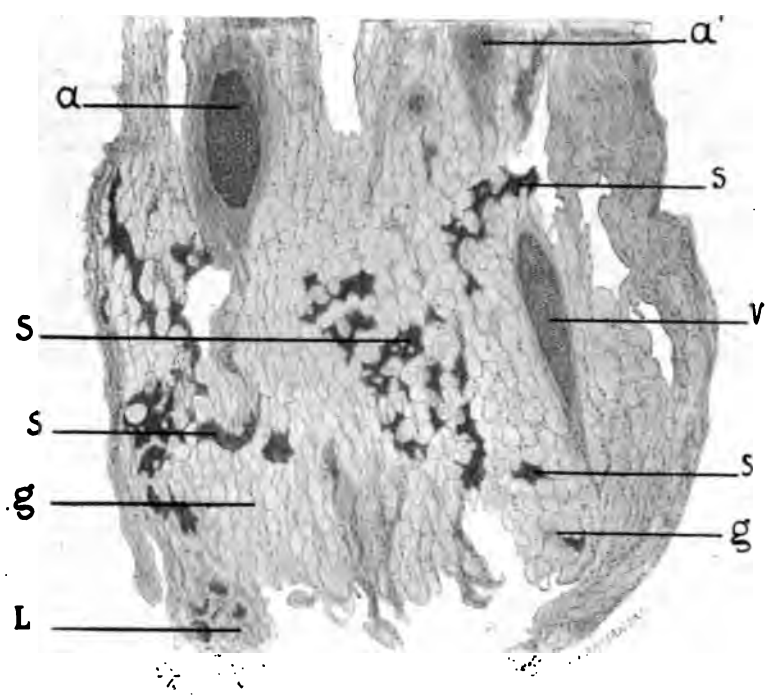

Nous savons donc maintenant que les foyers hémorragiques folliculaires et extra-folliculaires que M. Letulle a si bien mis en valeur, dans des appendices sains, opérés, sont le résultat, non pas d'une appendicite, mais d'une manœuvre opératoire. Dans une des séances de la Société de

médecine berlinoise (19 juillet 1906), M. Heubner arrive aux mêmes conclusions[1]. Faisant allusion à notre récente communication à l'Académie de médecine (29 mai 1906) et aux travaux de M. Letulle, M. Heubner a voulu élucider expérimentalement cette question. Il a institué, en collaboration avec M. Noggerath, une série d'expériences sur des appendices de lapins. Ces expériences lui ont confirmé l'existence d'hémorragies intra-appendiculaires *purement opératoires*.

Alors que reste-t-il de la soi-disant appendicite qui trouvait un refuge dans l'examen microscopique? Rien; anatomiquement elle ne compte pas, cliniquement elle est inexistante, et c'est elle cependant qui a fourni le plus gros appoint à la théorie qui proclame que l'appendicite est couramment la conséquence des entéro-colites.

Mais si cette variété d'appendicite est inexistante, je demande aux opérateurs qui la patronnent de vouloir bien me dire d'après quels symptômes ils en font le diagnostic. Un malade est atteint de typhlo-colite muco-membraneuse, quelles sont, je vous prie, les indications cliniques qui les autorisent à opérer ce malade? Je n'insiste pas. Nous nous expliquons maintenant les nombreuses erreurs opératoires qui ont été commises.

Lors de la discussion récente à l'Académie de médecine, mon collègue M. Richelot s'est rangé à mon opinion dans les termes que voici : « Comment ne pas dire, avec Dieulafoy, que des lésions microscopiques banales peuvent se rencontrer dans les appendices les plus innocents, et que leur constatation après coup, sur un appendice indûment enlevé, est pour le chirurgien une mauvaise excuse? »

Du reste, une bonne et saine clinique aurait dû suffire à démontrer qu'on s'était engagé dans une mauvaise voie en opérant tant de gens atteints d'entéro-colite sous prétexte qu'ils avaient une complication d'appendicite ; il suffisait

1. Heubner. Société de médecine berlinoise, 10 juillet 1906. Communication reproduite dans la *Presse médicale*, 22 septembre 1906.

pour être éclairé, de voir ce qui se passe après les opérations. On aurait facilement constaté que les opérations ne remédient à rien et ne modifient rien. Veuillez vous rappeler les observations que j'ai citées au début de cette leçon, on y voit que l'ablation de l'appendice n'a nullement modifié les crises douloureuses qui restent prédominantes à la fosse iliaque droite; dans bien des cas, ces crises douloureuses se reproduisent chez les opérés, au même endroit et avec la même intensité. Ceci aurait dû suffire à démontrer que l'appendice est étranger à ces crises douloureuses de la fosse iliaque droite, qui sont dues à la typhlite et non pas à l'appendicite.

Les malades retirent-ils du moins quelque bénéfice de l'opération, et leur typhlo-colite muco-membraneuse est-elle améliorée par l'ablation de l'appendice? Si je pose la question, c'est que plusieurs auteurs ont prétendu que les entéro-colites muco-membraneuses sont entretenues ou provoquées par l'appendicite; aussi pensent-ils que l'ablation de l'appendice fait coup double, et est en même temps un moyen de guérir l'entéro-colite.

Eh bien, à l'encontre de ces auteurs, je peux dire qu'à part quelques neurasthéniques qui se déclarent soulagés, la typhlo-colite muco-membraneuse suit son cours après comme avant l'opération; j'ai fait à ce sujet une enquête qui ne laisse aucun doute dans mon esprit. Presque tous les malades indûment opérés dont j'ai rapporté plus haut les observations ont continué à avoir les mêmes crises douloureuses, avec glaires et membranes. Certains malades que l'on proclame comme guéris au moment où l'on publie leur observation, sont repris quelques semaines ou quelques mois plus tard de crises semblables à celles qui existaient avant leur opération. Ainsi M. Wagon[1] cite l'observation d'un enfant qui avait été classé comme guéri de son entéro-colite muco-membraneuse après ablation de l'appendice; mais M. Esmonet m'a fait savoir que ce petit malade est venu se soigner à Châtel-Guyon pour des crises absolu-

1. Wagon. Appendicite chronique d'emblée. *Thèse*, Paris, 1904.

ment semblables à celles qui avaient précédé l'opération. Et ainsi de suite.

M. Apert, notre collègue des hôpitaux, a vu, à l'hôpital Tenon, une femme atteinte d'entéro-colite glaireuse, très douloureuse, qu'on avait opérée pour une appendicite qu'elle n'avait pas. Après ablation de l'appendice, les crises ont reparu avec le même cortège de symptômes et de douleurs.

M. Deléage a soigné à Vichy une dame dont les crises de typhlo-colite muco-membraneuse n'avaient nullement été améliorées par l'ablation de l'appendice.

M. Esmonet a vu à Châtel-Guyon une jeune fille à qui on avait fait l'ablation de l'appendice, sous prétexte de complication d'appendicite, alors qu'elle n'avait qu'une typhlo-colite muco-membraneuse. Les crises ont continué, après comme avant l'opération.

Chez deux malades soignés à Châtel-Guyon par M. Conchon [1], l'appendicectomie, pratiquée parce qu'on avait cru à une complication d'appendicite, n'a nullement modifié les crises d'entéro-colite.

Ces dernières années, M. Bottentuit a réuni à Plombières vingt-deux observations concernant des malades, Français ou étrangers, atteints depuis plus ou moins longtemps de typhlo-colite muco-membraneuse ou sableuse, et opérés pour appendicite qu'ils n'avaient pas. J'ai entre les mains les observations détaillées de ces malades ; à peu de chose près, elles se ressemblent toutes; on y voit que l'ablation de l'appendice, pratiquée par erreur, n'a nullement modifié les caractères des crises douloureuses, qui ont persisté après comme avant l'opération, avec rejet de mucosités et de membranes, et les patients sont venus à Plombières demander à la cure thermale d'améliorer leur situation.

Cette année, M. Bottentuit a recueilli six autres cas qui concernent encore des gens atteints de typhlo-colite et opérés d'appendicite, par erreur. M. Esmonet vient aussi de me faire part d'un cas récent analogue.

1. Ehrhann. *Rapports de l'appendicite avec l'entéro-colite muco-membraneuse.* Paris, 1903.

Voilà donc une quantité de gens (et ils sont légion) qui rentrent dans la même catégorie. Ils ont une typhlo-colite muco-membraneuse, ou sableuse, on croit à tort à une complication d'appendicite, on les opère, mais la typhlo-colite persiste comme par le passé, et ils n'ont gagné à l'opération que d'avoir une balafre sur le ventre. Je les ai surnommés « *les balafrés* ». Ils font partie de la même famille pathologique, et sur leur ventre est inscrite en caractères indélébiles l'erreur de diagnostic : balafrés de Plombières et de Châtel-Guyon !

Les erreurs de diagnostic et les erreurs opératoires que je viens de signaler ne sont pas connues du public, mais le public s'inquiète et se dit que l'appendicite doit être une maladie singulièrement fréquente, à en juger par toutes les personnes qui sont opérées. Il ignore, le public, que bon nombre de ces personnes n'ont pas d'appendicite.

Pareilles erreurs de diagnostic peuvent retentir d'une façon très fâcheuse sur la vie de bien des gens atteints de typhlo-colite muco-membraneuse ; on leur parle à tort d'appendicite, et on leur fait entrevoir l'opération ; dès lors, ils deviennent tristes, moroses, neurasthéniques ; ils n'osent plus se mettre en voyage, ils sont méticuleux sur le choix de leurs aliments, ils maigrissent, ils surveillent continuellement leur fosse iliaque droite, la constipation les effraye ; ils passent par toutes les alternatives, tantôt ils désirent l'opération, tantôt ils la redoutent ; leur existence est empoisonnée.

Certains même finissent par aller trouver le chirurgien. J'aime mieux en finir, disent-ils, débarrassez-moi de mon obsession et enlevez-moi mon appendice. On les débarrasse en effet de leur obsession et de leur appendice, mais ils continuent à éprouver les mêmes crises, les mêmes douleurs, et ils comprennent qu'on avait à tort diagnostiqué une appendicite.

Si je parle ainsi, c'est que j'ai pu étudier de près cette question qui m'occupe depuis bien des années. Que de fois il m'est arrivé d'arrêter net l'intervention chirurgicale chez des personnes qu'on allait opérer ! On devait les opérer

dès le lendemain, ou dans la huitaine; la chambre était déjà retenue dans une maison de santé. Les années se sont écoulées et le temps a prouvé que mon diagnostic n'était pas erroné. Que de fois j'ai pu rendre le calme et la quiétude à des malades atteints de typhlo-colite, en leur affirmant qu'ils n'avaient nullement l'appendicite qu'on leur avait fait entrevoir! J'ai recueilli avec soin toutes ces observations; elles forment un dossier qui ne manque pas d'intérêt, et, pour ne parler que de mes observations de cette année, j'ai eu l'occasion de préserver de l'opération une quinzaine de personnes atteintes de typhlo-colite chez lesquelles on avait, à tort, suivant moi, diagnostiqué une complication d'appendicite.

En résumé, de par la clinique, et de par les récentes acquisitions histologiques, nous savons maintenant que bon nombre de gens simplement atteints de typhlo-colite sont indûment opérés d'appendicite[1]. Dans notre prochaine leçon, nous préciserons les causes de ces erreurs et nous rechercherons les moyens de les éviter.

1. M. Achard me disait dernièrement qu'un chirurgien des hôpitaux lui avait demandé de faire l'examen histologique des appendices qu'il enlevait; M. Achard a fait ces examens histologiques, et il lui est assez souvent arrivé, me disait-il, de trouver des appendices absolument sains.

M. Hartmann a signalé, dans un article, les erreurs de diagnostic relatives à l'appendicite et à l'entéro-colite (*Rev. gén. des Sciences*, 1905, p. 1000).

QUINZIÈME LEÇON

LES FAUSSES APPENDICITES

BON NOMBRE DE GENS SIMPLEMENT ATTEINTS DE TYPHLO-COLITE GLAIREUSE, MEMBRANEUSE OU SABLEUSE SONT INDUMENT OPÉRÉS D'APPENDICITE QU'ILS N'ONT PAS

(ÉTUDE MÉDICO-CHIRURGICALE)

MESSIEURS,

Notre dernière leçon a eu pour but de vous démontrer que quantité de gens simplement atteints de typhlo-colite glaireuse, membraneuse ou sableuse sont indûment opérés d'appendicite. Je vais rechercher aujourd'hui les causes de ces erreurs et le moyen de les éviter; ce sera le complément nécessaire de l'étude médico-chirurgicale que nous avons entreprise.

Fausse interprétation des rapports que l'on croyait exister entre l'appendicite et les typhlo-colites, fausse interprétation de l'examen histologique d'appendices indûment opérés, fausse interprétation des signes et des symptômes de la typhlite, telles sont les causes qui ont le plus contribué à propager les nombreuses erreurs opératoires sur lesquelles j'ai appelé votre attention. Développons ces propositions.

Je dis d'abord qu'on a mal interprété les rapports qu'on croyait exister entre les typhlo-colites et l'appendicite. De différents côtés avait été répandue la doctrine d'après laquelle l'appendicite « succède couramment » aux typhlo-

colites. Il en est résulté que le trouble a été jeté dans les esprits et le jugement clinique a été faussé. On a semé l'indécision, on a favorisé des diagnostics de tendance, la typhlite a été laissée dans l'oubli, typhlite et appendicite ont été confondues, et au total on a fini par enlever un grand nombre d'appendices absolument sains.

Depuis longtemps j'avais essayé de réagir, au nom de la clinique, contre une interprétation qui me paraissait erronée. Depuis bien des années, je soutenais que la coexistence des entéro-colites et de la typhlite ne constitue qu'une rare exception, mais ma voix avait été en partie étouffée et on me reprochait de méconnaître les rapports intimes qui unissent l'appendicite aux entéro-colites. Ce reproche ne date pas d'hier; il a été formulé en 1897 à l'Académie de médecine; il s'est accentué depuis lors avec des formules variées et il en est résulté une sorte de légende qui peut se résumer de la façon suivante : « M. Dieulafoy est dans l'erreur quand il prétend que les gens atteints de typhlo-colite n'ont jamais l'appendicite, alors au contraire que l'appendicite succède couramment à la typhlo-colite. » Eh bien je ne suis pas fâché de m'expliquer encore une fois à ce sujet, aujourd'hui surtout que j'ai en main des *arguments nouveaux*.

D'abord, qu'il me soit permis de dire que ma pensée a été présentée sous une forme qui en a parfois altéré le sens. Je n'ai jamais nié, il s'en faut, qu'un individu puisse être atteint des deux maladies, mais j'ai dit, et je continue à soutenir, que l'appendicite est une complication fort rare des typhlo-colites, et j'en ai donné les preuves.

En réponse à mes arguments, on m'a cité un certain nombre de cas où l'appendicite, la vraie appendicite, était survenue chez des gens qui avaient eu des crises d'entéro-colite muco-membraneuse. Tout récemment encore, à l'Académie de médecine, mes excellents collègues Reclus, Le Dentu, Richelot, Duret, sont venus apporter de nouveaux cas, et j'ai pu, moi-même, ajouter à cette collection d'exception deux autres cas qui étaient venus à ma connaissance.

Mais ces exemples, c'est là le point essentiel, constituent une *infime minorité*, relativement au nombre considérable

d'individus qui ont depuis longtemps des crises de typhlo-colite sans avoir jamais eu la moindre crise d'appendicite. J'ai fait à ce sujet une enquête des plus étendues[1]. On pourrait vous citer des centaines de malades, oui, des centaines, atteints de typhlo-colite muco-membraneuse ou sableuse, malades qui ont été suivis de près par leurs médecins pendant des années et qui n'ont pas été atteints d'appendicite.

Cela est si vrai que, dans la discussion académique de 1897, le professeur Potain, dont nous connaissions tous le diagnostic scrupuleux, a présenté sa statistique concernant 103 malades atteints de colite muco-membraneuse sans un seul cas d'appendicite. « Et ces malades, ajoute M. Potain, ne sont pas des malades d'hôpital, ce sont, pour la plupart, des malades venus à ma consultation, revus et suivis pendant des années. »

Aux affirmations de M. Potain, me sera-t-il permis de joindre les miennes? Depuis une dizaine d'années, j'ai vu plus de deux cents cas de typhlo-colite muco-membraneuse; bon nombre de ces malades ont été suivis par moi pendant des années; c'est même l'étude spéciale de ces malades qui m'a permis de faire à l'Académie une communication sur la typhlo-colite sableuse; d'autre part, on sait avec quel soin et avec quelle ardeur je traque l'appendicite partout où je la trouve, afin de la livrer au chirurgien; eh bien, je déclare que sur plus de deux cents cas de typhlo-colite, je n'ai surpris qu'une fois la typhlo-colite associée à l'appendicite; je n'ai pas eu d'autre occasion de livrer le malade au chirurgien et, s'il y a eu de ma part erreur commise, les malades n'ont pas eu à s'en repentir.

D'autre part, j'ai fait opérer, ou j'ai contribué à faire opérer, plus de deux cents malades atteints d'appendicite, j'entends l'appendicite vraie. J'ai toujours interrogé les malades avec un soin minutieux, afin de savoir s'ils n'avaient pas eu antérieurement, à d'autres époques, des crises de typhlo-colite muco-membraneuse. Je n'en ai trouvé

1. Voyez à ce sujet : Dieulafoy, *Clinique médicale de l'Hôtel-Dieu*, 1898, t. I, p. 355.

que trois qui ont répondu affirmativement à mes questions[1].

Dans la discussion qui vient d'avoir lieu à l'Académie de médecine, le professeur Pinard a soutenu la même opinion. Je cite textuellement ses paroles : « Depuis plus de vingt ans, j'ai pu voir et suivre un nombre considérable de femmes atteintes d'entéro-colite, de typhlo-colite membraneuse, et chez elles l'appendicite a été extraordinairement rare. Ce que j'ai vu confirme absolument ce qui a été si bien mis en relief par mon ami Dieulafoy[2]. »

1. A ce sujet, méfions-nous d'une confusion qui n'a pas toujours été évitée, et ne prenons pas pour une appendicite consécutive aux entérites une appendicite qui évolue au milieu de flux diarrhéique qu'elle a elle-même provoqué. En voici des exemples :

Le 11 janvier 1899, nous sommes appelés, mon collègue Pinard et moi, auprès d'une jeune femme atteinte d'appendicite au quatrième mois d'une grossesse. L'appendicite avait débuté cinq jours avant, par des douleurs abdominales avec vomissements et une très forte diarrhée. La malade avait eu six garde-robes dans la nuit et deux dans la journée, si bien que le médecin avait d'abord porté le diagnostic d'entérite. L'erreur se continuant, il n'aurait pas été éloigné de croire que l'appendicite avait été consécutive à l'entérite. La malade fut opérée et guérie par le professeur Segond.

Il y a quelques semaines, j'ai été appelé auprès d'un jeune homme atteint d'appendicite avec péritonite et *vomito negro*. Une diarrhée fort intense avait été un des premiers symptômes. Cette diarrhée avait éclaté dans la nuit en même temps que les douleurs abdominales, et le médecin (c'est lui qui me l'a dit) avait cru tout d'abord à une entérite. Ici encore, l'erreur se continuant, on n'aurait pas été éloigné de considérer l'appendicite comme une conséquence de l'entérite.

Nous avons eu au mois de mars, salle Saint-Christophe, un jeune garçon qui nous est arrivé avec des douleurs abdominales et des vomissements. De plus, il avait comme symptôme dominant une diarrhée dont la fréquence aurait pu dérouter le diagnostic. Ce garçon racontait que depuis le début de sa maladie, c'est-à-dire depuis quatre jours, il avait une quinzaine de selles diarrhéiques tous les jours. A l'hôpital, les mêmes symptômes continuèrent et il eut pendant la nuit des vomissements et une dizaine de garde-robes liquides. On aurait dit une gastro-entérite toxique. J'examinai le malade et je portai le diagnostic d'appendicite. Je profitai de ce cas pour parler aux élèves de ces appendicites qui s'annoncent dès le début par des vomissements et par un flux intestinal abondant et répété. J'ajoutai qu'il fallait bien se garder de prendre l'effet pour la cause; il ne s'agit pas là d'appendicite consécutive à une entérite, mais il s'agit de flux intestinal consécutif à l'appendicite. Je fis opérer ce garçon séance tenante; il avait en effet une appendicite, et l'ablation du foyer toxi-infectieux fit cesser les vomissemeuts et la diarrhée.

2. Pinard. *Académie de médecine*, séance du 26 juin 1906, p. 770.

Devant des affirmations aussi précises et aussi catégoriques, je crois pouvoir affirmer avec les professeurs Potain et Pinard que l'appendicite (la vraie appendicite) est une complication extrêmement rare de l'entéro-typhlo-colite muco-membraneuse[1].

Alors, comment concilier cette opinion avec l'opinion contraire soutenue par des hommes les plus distingués, tels que le professeur Reclus? Comment comprendre que les uns disent que l'appendicite est une complication extrêmement rare des entéro-colites, tandis que les autres affirment qu'elle en est une complication extrêmement fréquente ?

Pour expliquer une telle divergence d'opinion, il faut croire que nos savants contradicteurs se font, de certaines appendicites, une idée bien différente de la nôtre; ils voient l'appendicite où nous ne la voyons pas. Peut-être l'exemple suivant aidera t-il à expliquer les raisons de cet état contradictoire :

Un malade arrive dans un service de chirurgie en proie à une crise assez violente de typhlo-colite muco-membraneuse. Il donne sur son état des détails circonstanciés. Il raconte qu'il a eu déjà plusieurs crises analogues, et, fréquemment, il a remarqué dans les selles des glaires qui ressemblent à des crachats et des « peaux » qui ressemblent à des rubans. On l'examine. Le ventre est très sensible. La pression détermine sur le trajet des côlons une vive douleur, mais, sans contredit, la douleur est surtout intense à la fosse iliaque droite, dans la région où se trouvent le cæcum et l'appendice. Il s'agit de faire un diagnostic; on hésite un peu, puis à la faveur des idées régnantes qui proclament que l'appendicite succède couramment à ta typhlo-colite, le chirurgien se dit qu'il vaut mieux intervenir, et il pratique l'opération.

A l'ouverture du ventre on ne trouve rien, l'appendice

1. Dans la discussion qui eut lieu en 1897 à l'Académie de médecine (séance du 20 avril), M. Glénard a soutenu la même opinion; voici ses paroles : « Sur les cent derniers cas de colite glaireuse ou membraneuse que j'ai observés et analysés, je n'ai pas trouvé un seul exemple de complication appendiculaire et je n'ai pas souvenir d'en avoir observé auparavant. »

est sain, du moins en apparence, mais, pour plus de certitude, cet appendice est envoyé au laboratoire, et l'examen histologique fait avec le plus grand soin démontre qu'il y a, bel et bien, des lésions d'appendicite. En conséquence, le chirurgien reçoit du laboratoire une note ainsi conçue :

« L'appendice qu'on nous a donné à examiner est atteint de lésions à la fois chroniques et aiguës. Ses parois sont un peu épaisses. A l'examen histologique nous avons constaté une hypertrophie notable des follicules, ce qui nous engage à admettre une folliculite déjà ancienne, et, en plusieurs points, notamment au niveau de quelques follicules, nous avons trouvé des foyers hémorragiques qui témoignent de lésions récentes (folliculite hémorragique). »

En recevant cette note, le chirurgien éprouve un moment de satisfaction légitime. Il est content de lui, et il y a de quoi. Il a fait là un diagnostic qui n'était pas commode. Au milieu de la crise bruyante et douloureuse d'une typhlocolite, il a su distinguer une appendicite qui n'avait pour lésions que de la folliculite et des foyers hémorragiques. Cela va l'encourager, à l'avenir, à opérer les gens atteints de typhlo-colite, quand la douleur sera prédominante à la région cæco-appendiculaire. C'est, du reste, se dit-il, un vrai service qu'il rendra à ses malades, car, à supposer que leur appendicite ne soit pas pour le moment bien redoutable, elle pourrait le devenir un jour. Donc, il a bien fait d'opérer. Il se dit encore, le chirurgien, qu'au point de vue doctrinal, le cas dont il vient d'être témoin donne raison, une fois de plus, à ceux qui enseignent que l'appendicite est une conséquence des typlo-colites. Aussi ne laissera-t-il pas tomber cette observation dans l'oubli, elle ira grossir le bilan des observations analogues. C'est ainsi que les doctrines s'établissent.

Telles sont les réflexions bien naturelles qui sont suggérées à notre chirurgien par le cas qu'il vient d'observer. « Qui ne fait châteaux en Espagne! » Il n'y a qu'un malheur, c'est que ce bel échaffaudage s'écroule par la base, le malade n'avait pas d'appendicite, et l'opérateur n'a fait qu'un *balafré* de plus!

Non, il n'avait pas d'appendicite. L'examen histologique avait été mal interprété; le tissu de l'organe ne présentait aucune trace d'inflammation, il ne contenait que des follicules hypertrophiés (la soi-disant folliculite) et des foyers hémorragiques folliculaires, dont nous connaissons maintenant la réelle signification. Et c'est ainsi que, depuis des années, sur la foi d'interprétations histologiques qui laissaient à désirer, erreurs de diagnostics et erreurs opératoires s'étaient multipliées dans des proportions invraisemblables.

Vous voyez, messieurs, comme tout s'enchaîne et s'explique. Tant qu'on a vécu avec l'illusion que les typhlo-colites engendrent couramment des appendicites, on a placé bien haut la doctrine d'après laquelle l'appendicite apparaissait comme une conséquence naturelle des typhlo-colites, et on a opéré en toute confiance des appendicites qui n'existaient pas. On les opérait avec d'autant plus de confiance, ces appendicites, que les résultats opératoires ne laissaient rien à désirer. C'était le triomphe de l'opération faite à froid ; que dis-je, plus qu'à froid ; aussi quelles belles statistiques! Nous savons maintenant ce qu'elles valaient ces statistiques ; on s'en servait inconsciemment, pour les opposer glorieusement aux statistiques des opérations faites « à chaud » et on accumulait ainsi erreurs sur erreurs.

Quant aux chirurgiens, ils étaient dans leur rôle; s'ils ont enlevé, avec la meilleure bonne foi du monde, tant d'appendices sains à des gens qui étaient simplement atteints de typhlo-colite, c'est que les examens histologiques les ont souvent induits en erreur en faussant leur jugement clinique; ils croyaient opérer des appendicites, alors qu'ils n'en opéraient que le simulacre.

Mais depuis les remarquables travaux de M. Letulle, que je vous ai longuement exposés à notre dernière séance, depuis les recherches de MM. Orth, Aschoff, Heubner et Noggerath, la question a changé de face, et il convient de revenir à une plus saine appréciation des choses en s'inspirant des notions cliniques qu'on avait trop abandonnées.

Le moment est venu de rendre à chacun ce qui lui appartient; débarrassons-nous des faux alliages, rendons aux typhlo-colites ce qui appartient aux typhlo-colites, et rendons à l'appendicite ce qui appartient à l'appendicite.

Qu'est-ce qui appartient aux typhlo-colites? Pour répondre à cette question, je n'ai qu'à reprendre quelques-uns des arguments qui m'ont servi dans une des discussions de l'Académie de médecine. Il fut un temps, qui n'est pas très éloigné de nous, où la typhlite régnait en souveraine, tandis que l'appendicite était méconnue. Aujourd'hui, par un revirement soudain, l'appendicite est devenue tellement envahissante, qu'on veut voir des appendicites partout; on décrit des appendicites consécutives aux fièvres éruptives, des appendicites consécutives aux entérites, et surtout des appendicites consécutives aux entéro-colites muco-membraneuses. Eh bien, dans la très grande majorité des cas auxquels je viens de faire allusion, il ne s'agit pas d'appendicite, mais il s'agit de typhlite, ce qui est absolument différent. Je m'explique.

Qu'on ait abandonné l'ancienne typhlite, telle qu'on la comprenait autrefois, la typhlite dite stercorale, la soi-disant typhlite qui aboutissait à la périty phlite, aux abcès de la fosse iliaque, à la péritonite, on a eu, certes, grandement raison, et j'ai contribué, pour ma faible part, à la suppression de cette conception erronée que nous avaient léguée nos devanciers. A cette ancienne typhlite qui, bien à tort, avait été rendue coupable de tous les méfaits, nous avons aujourd'hui, et avec raison, substitué l'appendicite.

Mais, de ce que nous n'admettons plus l'ancienne conception de la typhlite, ce n'est pas une raison pour faire table rase des lésions inflammatoires ou infectieuses qui peuvent atteindre le cæcum, comme elles atteignent les autres parties de l'intestin. Le cæcum n'est pas plus que l'iléon et le côlon à l'abri des différents processus qui ont pour siège l'intestin; il y a de la typhlite, comme il y a de l'entérite et comme il y a de la colite.

Je dirai même que c'est souvent la typhlite qui est prédominante dans les inflammations du tractus intestinal. En face de malades atteints d'entéro-colite muco-membraneuse

ou sableuse, il faudrait se rappeler qu'il existe un cæcum et une typhlite, ce qu'on paraît avoir trop oublié. Voilà pourquoi j'ai proposé depuis longtemps de substituer à la dénomination défectueuse d'entéro-colite, la dénomination plus exacte d'entéro-typhlo-colite, ou de typhlo-colite, le cæcum reprenant ainsi la place qui lui est due.

Si le processus inflammatoire, infectieux ou lithiasique, qui provoque les entéro-typhlo-colites, vient à se localiser de préférence au côlon transverse ou à l'angle du côlon ascendant, la douleur et les symptômes concomitants simuleront parfois, de bien près, une maladie d'estomac, ou une affection biliaire, telle que la colique hépatique. Que le processus inflammatoire, infectieux ou lithiasique, envahisse de préférence la région du côlon descendant, la douleur et les symptômes concomitants appelleront surtout l'attention sur la région iliaque gauche. Mais que le processus inflammatoire, infectieux ou lithiasique, vienne à se cantonner *de préférence au cæcum*, ce qui est fréquent, la douleur et les symptômes concomitants vont éclater dans la fosse iliaque droite, c'est-à-dire dans des parages qui sont si voisins de l'appendice, que tels cas qui eussent été autrefois, et avec raison, taxés de typhlite, sont qualifiés aujourd'hui bien à tort d'appendicite.

Pour la clarté de notre description, laissez-moi vous résumer, d'une part, le tableau d'une appendicite classique, d'autre part, le tableau d'une typhlo-colite muco-membraneuse classique; nous verrons ensuite comment on peut arriver au diagnostic d'une complication d'appendicite chez des gens atteints de typhlo-colite.

Quels sont les symptômes habituels de l'appendicite? Le sujet pris d'appendicite est presque toujours frappé à l'improviste, dans le cours d'une excellente santé, alors que, la veille encore, rien ne pouvait faire supposer pareille éventualité. Sur plus de deux cents cas d'appendicite qui composent ma statistique, et qui ont été vérifiés par l'opération, ce genre de début est presque toujours signalé. Passez-moi l'expression, c'est le coup de tonnerre, tantôt bruyant, tantôt assourdi, qui éclate dans un ciel serein. Parfois cepen-

dant, quelques douleurs abdominales, des douleurs à la région épigastrique, un état nauséeux, un flux diarrhéique, sont les préludes de l'attaque appendiculaire qui se prépare.

Mais habituellement, je le répète, l'appendicite fait son entrée sans avoir été annoncée. Le malade éprouve dans le ventre, notamment à la fosse iliaque droite, une sensation comparable à une fluxion douloureuse ; pour le moment, la fièvre est nulle ou insignifiante. La douleur augmente graduellement d'intensité, parfois même, en quelques heures, elle devient extrêmement vive, et, dès le début, des vomissements alimentaires ou bilieux peuvent survenir. C'est la douleur qui est notre guide le plus sûr ; car, vive ou légère, elle accompagne toujours l'appendicite, avec des caractères qu'il faut savoir apprécier.

Cette douleur occupe le milieu d'une ligne tirée de l'ombilic à l'épine iliaque antérieure et supérieure du côté droit. C'est le point de Mac Burney. A cette dénomination qui vise un espace trop restreint, je préfère la dénomination de « région appendiculaire » qui rayonne autour du point de Mac Burney. Il faut rechercher avec le plus grand soin cette région douloureuse, et alors même que les douleurs n'y seraient pas très vives, alors même qu'elles seraient précédées de douleurs à la région épigastrique ou ailleurs, alors même qu'elles seraient irradiées en d'autres points de l'abdomen, on peut arriver par une pression méthodique à provoquer, à raviver, à exalter la douleur qui prédomine à la région appendiculaire. A ce niveau le muscle sous-jacent se contracte et se défend plus qu'en d'autres endroits ; il est plus dur, plus tendu, plus contracturé ; cette *défense musculaire* est un signe excellent. Au même niveau, il est un autre signe, que je vous ai montré depuis bien des années, signe auquel j'attribue une grande valeur, c'est l'*hyperesthésie* de la région cutanée correspondante à la zone appendiculaire. Si l'on frôle légèrement la peau de cette région avec la pulpe du doigt ou avec un crayon, on constate une hyperesthésie qui n'existe pas ailleurs sur l'abdomen. Parfois même, en provoquant cette hyperesthésie, on détermine des réflexes cuta-

nés et des crampes réflexes douloureuses du muscle sous-jacent.

Quand vous êtes appelé auprès d'un malade chez lequel vous avez à rechercher l'appendicite, il est un mode d'exploration que vous me voyez toujours mettre en usage, et que je vous conseille d'adopter. Mettez-vous à genoux, sur un coussin, à droite du malade qui est étendu dans son lit. Cette position à genoux a pour avantage de placer sur un même plan horizontal le ventre du patient et la main qui va explorer. De cette façon, la palpation de l'abdomen se fait avec la main à plat et avec la pulpe des doigts qui perçoivent les moindres nuances; tandis que si vous restez debout pour pratiquer l'exploration abdominale, il peut vous arriver de presser le ventre avec le bout des doigts et souvent avec les ongles; vous dénaturez ainsi les sensations douloureuses que vous faites éprouver au malade, et vous vous privez de la délicatesse d'un toucher et d'un palper qui peut vous rendre les plus grands services.

Vous voilà donc près de votre malade, dans la situation que je viens de vous indiquer. Évitez d'exercer sur le ventre une forte pression, c'est une mauvaise manœuvre. Que votre main, à plat, palpe le ventre avec douceur; que la pression soit lente et modérée. Pendant votre examen ne perdez pas de vue le visage du patient, dont les traits trahiront la souffrance aussitôt que vous arriverez à la région douloureuse. Commencez par la région iliaque gauche, la douleur y est nulle ou insignifiante; continuez par la région sus-ombilicale, la douleur y est nulle ou peu accentuée; arrivez à la fosse iliaque droite, dans la région de l'appendice : aussitôt le visage de votre malade se contracte, le patient accuse une vive souffrance, et c'est bien là, sous vos doigts, que la douleur a sa plus vive intensité, c'est encore là que vous constatez de la défense musculaire et de l'hyperesthésie. Avec un tel ensemble de symptômes, et muni de renseignements qui précisent le mode d'invasion de la crise, votre diagnostic est fait, le malade est atteint d'appendicite.

Néanmoins, si, dès votre premier examen, ces signes ne vous paraissent pas suffisamment nets, si leur localisation ne

vous semble pas suffisamment précise, réservez pour le moment votre diagnostic, revoyez votre malade une deuxième, une troisième fois, quelques heures plus tard, dans le courant de la journée, c'est là un excellent moyen que je vous recommande ; tel signe qui, quelques heures avant, n'avait pas encore acquis toute sa netteté, va maintenant fixer votre jugement.

En résumé, les douleurs spontanées et provoquées au point de Mac Burney, la défense musculaire, l'hyperesthésie, les nausées, les vomissements, la fièvre, tels sont, avec plus ou moins d'intensité, les symptômes habituels de l'appendicite.

Plaçons en regard les symptômes habituels des typhlocolites glaireuses, membraneuses ou sableuses. Le tableau clinique n'est plus le même. L'entéro-typhlo-colite se présente avec un ensemble de symptômes dont la note dominante est la diffusion des douleurs. Ces douleurs, sous forme de coliques intestinales, accompagnées ou non de fièvre, de vomissements, occupent les côlons ascendant, transverse et descendant; dans les cas nombreux où le cæcum participe particulièrement à la poussée douloureuse (typhlite ou typhlo-colite), la douleur est bien voisine, il faut en convenir, de la région où siège la douleur appendiculaire. Mais alors même que la douleur domine à la fosse iliaque droite (typhlite), nous avons en faveur du diagnostic de l'entéro-typhlo-colite, la diffusion des douleurs, sur le trajet des côlons.

D'un geste, le malade fait pressentir le diagnostic : pendant qu'il vous fait le récit de ses souffrances, qu'il compare parfois à « une barre douloureuse », il indique de la main le côlon transverse; dans d'autres cas, il accuse dans le ventre « un cercle douloureux » et en même temps, d'un geste significatif, il trace la diffusion de la douleur dans les trois côlons.

Examinez cet individu atteint d'entéro-colite ou de typhlocolite. La fosse iliaque droite est souvent douloureuse, d'accord; mais on n'y retrouve pas aussi nettement que dans l'appendicite la triade douloureuse appendiculaire; de plus,

d'autres points douloureux, eux aussi, existent au côlon ascendant, à l'angle du côlon ascendant, notamment le long du côlon transverse (barre transversale), et parfois sur le trajet du côlon descendant. Ce n'est pas ainsi, il s'en faut, que procède l'appendicite.

Ainsi que je vous le disais il y a un instant, le sujet pris d'appendicite est presque toujours frappé à l'improviste dans le cours d'une excellente santé : les prodromes sont rares. Par contre, le sujet atteint d'entéro-colite vous apprend que quelques semaines, quelques mois avant, il a eu des crises douloureuses ou des ébauches de crises douloureuses à la fosse iliaque gauche (côlon descendant), à la région sus-ombilicale (côlon transverse); à la fosse iliaque droite (cæcum); il raconte que, depuis longtemps il est enclin à des dérangements intestinaux; un refroidissement, un aliment indigeste, une fatigue, provoquent chez lui des coliques, de la diarrhée; il traverse souvent des périodes de constipation; il surveille avec soin ses garde-robes; il a remarqué dans ses déjections des mucosités, des glaires, des membranes, des « peaux » (entéro-typhlo-colite muco-membraneuse); l'analyse des déjections faite après une crise douloureuse a décelé la présence de sable (entéro-typhlo-colite sableuse); en un mot, le malade en question a un passé intestinal. Rien de pareil dans l'appendicite, où il n'y a de passé intestinal que si le sujet a eu déjà plusieurs crises d'appendicite.

Le tableau que je viens de vous retracer vous permet de faire le diagnostic différentiel entre l'appendicite et les typhlo-colites. Mais nous arrivons maintenant au point culminant de la question : comment peut-on diagnostiquer une complication d'appendicite chez un sujet enclin à la typhlo-colite?

Scindons la question en deux parties : dans le premier cas, une appendicite survient chez un sujet qui est enclin aux crises de typlo-colite mais qui n'en a pas pour le moment. Dans le second cas, une appendicite survient chez un sujet qui est actuellement en pleine crise de typhlo-colite, en un mot l'appendicite est subintrante.

Occupons-nous d'abord du premier cas : Un individu ayant

eu déjà des crises d'entéro-typhlo-colite muco-membraneuse est pris un jour d'appendicite. Ici le diagnostic n'est pas fort difficile, car l'appendicite éclate avec les symptômes qui lui sont propres, symptômes que nous venons d'énumérer, il y a un instant, et qui diffèrent des symptômes de la typhlo-colite. Il y a pourtant un écueil qu'il faut savoir éviter. Le malade qui a eu déjà des crises de typhlo-colite peut croire qu'il est encore, cette fois, sous le coup d'une crise du même genre (alors qu'il s'agit d'appendicite), et il peut induire son médecin en erreur, en voulant lui faire partager son avis. Voilà pourquoi on ne saurait porter trop d'attention à ce diagnostic différentiel et ne pas se laisser désorienter par l'opinion du malade. S'il s'agit d'appendicite, un examen méthodique vous permettra d'en faire le diagnostic, et du reste, le malade reconnaîtra souvent lui-même que la crise actuelle (l'appendicite) diffère par bien des côtés des crises de typhlo-colite qu'il avait eues à d'autres époques.

Dans un second cas, il s'agit de diagnostiquer une appendicite qui survient à titre de complication, d'une façon pour ainsi dire subintrante, dans le cours d'une crise de typhlo-colite. C'est à ce propos que tant d'erreurs ont été commises. Un malade avait-il une crise d'entéro-colite avec prédominance des douleurs à la fosse iliaque droite, on méconnaissait la typhlite et on disait : « C'est une appendicite ! » Eh bien, non, ce n'était pas une appendicite; c'était la *fausse appendicite* qui vient de faire l'objet de ces deux leçons.

Je ne dis pas qu'une typhlo-colite muco-membraneuse ne puisse pas être prise en flagrant délit d'appendicite (appendicite subintrante), mais ce fait doit être excessivement rare, car, pour ma part, je ne l'ai pas encore observé. Règle générale, quand, au cours d'une typhlo-colite muco-membraneuse, les douleurs revêtent une intensité dominante à la fosse iliaque droite, ces douleurs et les symptômes qui les accompagnent sont dus à la typhlite et non pas à une complication d'appendicite. Je vous en ai cité une quantité d'exemples, je pourrais vous en signaler bien d'autres.

Il y a huit mois, je suis consulté par une jeune femme qui avait eu déjà plusieurs crises classiques d'entéro-colite

muco-membraneuse et qu'on allait opérer d'appendicite. Le jour était fixé, le rendez-vous était pris, car l'opération immédiate, avait-on dit, pouvait seule conjurer de grands dangers. Après avoir interrogé et examiné cette jeune femme, j'acquis la conviction qu'elle venait d'avoir une violente crise de typhlo-colite muco-membraneuse sans aucune complication appendiculaire. Par conséquent je la dissuadai de se faire opérer. Trois mois plus tard je fus appelé chez elle; je la trouvai en proie à une crise de typhlo-colite si intense que j'en fus impressionné. Elle avait eu un vomissement, la température était montée à 39 degrés, la fosse iliaque droite était particulièrement douloureuse et la moindre pression dans la région du cæcum éveillait de vives souffrances. Mais il n'y avait à la fosse iliaque droite ni défense musculaire, ni hyperesthésie. Le ventre n'était pas tendu, le côlon transverse et l'angle du côlon ascendant étaient fort douloureux, le cæcum était dilaté.

Guidé par mon expérience, et faisant appel à mes souvenirs, je rejetai l'hypothèse d'une complication d'appendicite, et je mis sur le compte de la typhlite les symptômes douloureux et fébriles que je viens de signaler. Deux jours plus tard survenaient des selles fétides avec glaires et membranes abondantes, le cæcum était libéré, et en moins d'une semaine il ne restait aucune trace de cette typhlo-colite. La jeune femme a été à Plombières, elle va bien, et elle se félicite de n'avoir pas été *balafrée*.

Veuillez écouter cette observation de M. Duret[1] qui est des plus instructives : « Il s'agit d'une jeune fille de dix-neuf ans. Quand on nous manda près d'elle, elle en était arrivée à cet état de crise aiguë d'entéro-colite muco-membraneuse, qui se caractérise par des symptômes gastro-intestinaux tels qu'on eût pu croire aux débuts d'une péritonite : ventre ballonné, sensible, douloureux surtout dans la fosse iliaque droite, où il existe du gargouillement; contractions spasmodiques de la paroi avec vomissements alimentaires, biliaires, porracés, incessants; intolérance gastrique absolue, même

1. Duret. *Académie de médecine*, séance du 26 juin 1906.

pour le champagne. Pendant plus de huit jours, la malade put à peine supporter quelques gorgées d'eau; nous dûmes la soutenir par des lavements alimentaires, bon gré mal gré, car il y avait une constipation opiniâtre, récidivante, avec matières ovilées, glaireuses, obtenues difficilement, ou débâcles diarrhéiques fréquemment accompagnées de crises douloureuses et fébriles.

« Cependant, la région cæcale et appendiculaire était particulièrement douloureuse et semblait être le foyer et le point de départ des crises. On avait parlé d'appendicite à forme grave, et l'on conçoit quelle force de volonté nous dûmes développer pour ne pas céder aux pressantes instances. Du côté de la famille, c'était un étonnement pénible de nous voir garder une telle expectation.

« On appliqua sur le ventre des sacs de glace en permanence, particulièrement sur la région cæcale, et on fit administrer des lavements d'infusions chaudes et calmantes. La lutte dura six semaines, et *il n'y eut jamais d'appendicite vraie*. Les accidents aigus passés, la cure définitive fut obtenue par un seul séjour à Châtel-Guyon, sous la direction du Dr Conchon. Il y a de cela quatre ans. La jeune fille s'est mariée, et elle est heureusement accouchée sans avoir présenté jamais ni typhlo-colite, ni appendicite, ni troubles intestinaux d'aucune sorte. Sa santé est restée excellente. »

Je vous rappelle l'observation de la jeune fille que j'ai vue en consultation à la maison de santé de la rue Blomet et qui est restée pour moi le type de ces fausses appendicites : Cette jeune fille, elle aussi, avait été prise depuis deux ans de violentes crises fébriles de typhlo-colite muco-membraneuse, avec prédominance très marquée des douleurs à la fosse iliaque droite. Mes confrères avaient cru à une complication d'appendicite et avaient décidé l'opération. Quant à moi, j'avais tout mis sur le compte de la typhlite muco-membraneuse, j'avais écarté l'hypothèse d'une complication d'appendicite et j'avais rejeté l'opération. Néanmoins, la malade fut opérée et son appendice, examiné à l'Hôtel-Dieu par un de mes chefs de laboratoire, M. Jolly, fut trouvé *absolument sain*.

En résumé, une croyance dont il faut se débarrasser, c'est la croyance que l'appendicite « succède couramment » aux entéro-typhlo-colites. La complication de l'appendicite *vraie* est, suivant l'expression de M. Potain, une rarissime exception. C'est également l'opinion du professeur Pinard et c'est mon opinion. Ainsi que je vous l'ai dit, sachons réduire les choses à leurs vraies proportions, consignons avec soin les exceptions quand elles se présentent, mais gardons-nous de donner à ces exceptions une importance exagérée ; elles ne constituent, en somme, qu'une infime minorité, et, pas plus ici qu'ailleurs, *les exceptions ne doivent faire dévier les grandes lignes de la clinique.*

Or, l'expérience et la clinique nous apprennent que dans les entéro-typhlo-colites, muco-membraneuses ou sableuses, à typhlite prépondérante, c'est à la typhlite qu'il faut rapporter les symptômes qui prédominent à la fosse iliaque, et non pas à l'appendicite. Toutes les observations que je vous ai citées, et les examens anatomiques de tant d'appendices indûment opérés confirment ce jugement. Si par hasard survient un jour une appendicite subintrante, le diagnostic de cette complication pourra présenter, j'en conviens, quelques difficultés, mais ces difficultés ne sont pas insurmontables; dans ce cas l'opération s'impose, et sans tarder vous faites appel au chirurgien.

Jusqu'ici, messieurs, je ne me suis occupé que des rapports qu'on avait cru pouvoir établir entre les entéro-typhlo-colites muco-membraneuses et l'appendicite *aiguë*. Mais notre tâche n'est pas terminée, car on a voulu établir les mêmes rapports entre les entéro-typhlo-colites et l'appendicite *chronique*. Reprenons donc la discussion, et ici encore nous allons retrouver des interprétations erronées qui ont faussé la question.

Afin de mettre un peu d'ordre dans cette étude, divisons les appendicites chroniques en deux catégories. A une première catégorie appartiennent les appendicites qui deviennent chroniques après une ou plusieurs crises d'appendicites aiguës ou subaiguës. A la seconde catégorie appartiennent les appendicites qui sont chroniques d'emblée.

De ces deux catégories, la première est de beaucoup la plus fréquente. L'appendicite devenue chronique est quelquefois imputable au malade qui a refusé de se laisser opérer en temps voulu, lors de la crise aiguë, et qui s'est ainsi exposé à des lésions appendiculaires chroniques qui n'en finissent pas. Souvent aussi l'appendicite, devenue chronique, est imputable aux médecins ou aux chirurgiens qui, ayant des idées que je respecte mais que je n'ai jamais comprises, ne peuvent se décider à l'opération « à chaud », exposent ainsi le malade aux plus graves dangers, et prolongent indéfiniment un traitement dit médical, qui laisse à l'appendicite tout le temps de devenir chronique.

Les lésions de ces appendicites chroniques n'atteignent pas seulement l'appendice, il y a toujours des lésions de voisinage, plus ou moins accentuées : adhérences, fausses membranes, magma caséeux et même purulent. Dans sa migration extra-appendiculaire, l'infection chronique aboutit, suivant les cas, à la production « de tractus fibreux, durs, rénitents, irrégulièrement distribués, qui rattachent l'appendice aux organes voisins : cæcum, iléon, mésentère, péritoine iliaque[1] ».

Combien en ai-je vu, de patients, qui eussent été radicalement guéris d'une appendicite aiguë, si l'opération avait été faite en temps utile, et qui restent valétudinaires ou infirmes avec des lésions appendiculaires qui sont devenues chroniques ! Ils se plaignent de pesanteur, de tiraillements douloureux à la fosse iliaque droite et même en différentes régions du ventre. Les douleurs sont rappelées par la marche, par les exercices, elles se ravivent assez souvent sous forme de crises aiguës. De plus, l'appendicite chronique agit parfois à distance sur l'appareil digestif ; le malade se plaint de troubles gastriques et intestinaux ; il devient dyspeptique ; habituellement, c'est la constipation qui domine avec ou sans mucosités et petites membranes, rendues dans les selles, parfois aussi surviennent des crises diarrhéiques. Et alors,

1. Tuffier et Marchand. Les lésions appendiculaires dans les autopsies banales. *La Presse médicale*, 10 septembre 1902.

faute d'un examen attentif, faute d'une bonne sémiologie, on croit à une appendicite chronique consécutive à une typhlo-colite, tandis qu'en rétablissant les faits dans leur ordre chronologique, on voit que c'est l'appendicite chronique qui a provoqué ces troubles intestinaux qui ne ressemblent que de loin à la vraie typhlo-colite muco-membraneuse. Bref, les entéro-typhlo-colites n'engendrent pas plus souvent cette variété d'appendicite chronique consécutive à l'appendicite aiguë, qu'elles n'engendrent les appendicites aiguës.

Engendrent-elles du moins l'appendicite qui est chronique d'emblée? Sachez d'abord que cette variété d'appendicite est fort rare; néanmoins elle existe, on en a publié des exemples[1], et je l'ai moi-même observée. C'est en pareil cas qu'on trouve, avec ou sans calculs appendiculaires, des ulcérations de la muqueuse, de petits abcès fongueux des parois de l'appendice[2], de la sérosité purulente. Ces lésions évoluent lentement, sans fièvre, avec sensation de pesanteur, tiraillements, douleurs dans la fosse iliaque droite et irradiations douloureuses en d'autres régions; parfois même surviennent des exacerbations plus vives à la façon d'une crise d'appendicite aiguë. Mais rien n'autorise à admettre que ces rares appendicites, d'emblée chroniques, soient plus que d'autres consécutives à des typhlo-colites.

Reste enfin une variété d'appendicite chronique qui jusqu'à ces temps derniers formait l'appoint le plus considérable du chapitre des appendicites plus ou moins chroniques, et qui avait été considérée comme un type d'appendicite consécutive aux entéro-typhlo-colites; c'est justement la soi-disant appendicite que nous savons maintenant être anatomiquement et cliniquement inexistante. Nous venons de faire le procès de cette fausse appendicite; elle est jugée; insister davantage nous paraît inutile.

1. Reclus. Appendicite chronique d'emblée. *Gazette des hôpitaux*, 19 octobre 1905.
2. Duret. Académie de médecine, *loco citato*.

SEIZIÈME LEÇON

ACTINOMYCOSE LOMBAIRE ET THORACIQUE

Messieurs,

Le 15 novembre 1905, nous avons reçu, salle Saint-Christophe, n° 12, un malade âgé de trente-huit ans, exerçant la profession de marchand de vin. Cet homme nous était envoyé de chirurgie. Il toussait et expectorait beaucoup, et il attirait surtout notre attention « sur des douleurs et des écoulements purulents qu'il avait dans le dos et à la poitrine ». Voici du reste le récit qu'il nous a fait :

En février 1905, le mal a débuté par des douleurs très vives à la région lombaire. On aurait dit un lumbago vulgaire. Les douleurs, à peu près nulles au repos, devenaient très intenses dès que le malade faisait certains mouvements ; ainsi, il ne pouvait ni se courber, ni incliner le tronc à droite ou à gauche sans être pris de souffrances qui le gênaient beaucoup pour son travail. Pendant plusieurs semaines cette phase douloureuse n'a été accompagnée d'aucun autre symptôme.

Plus tard, une petite tumeur ayant apparu à la région lombaire, le malade vient à l'Hôtel-Dieu, et entre dans le service de M. Lucas-Championnière. On constate une tumé-

faction douloureuse près de la troisième vertèbre lombaire; et on pratique une ponction qui donne issue à une cuillerée de liquide séro-purulent. La plaie qui résulte de cette ponction reste fistuleuse avec écoulement continuel d'une petite quantité de liquide. et quelques jours plus tard cet homme quitte l'hôpital.

Mais les douleurs lombaires. loin de se calmer, augmentent d'intensité. et le travail devient de plus en plus pénible. Au mois de mars. un deuxième abcès se forme au-dessus du précédent: on le ponctionne et il en résulte une fistule qui laisse suinter du liquide séro-purulent. Au mois d'octobre. un troisième abcès apparaît dans le voisinage des deux autres: on pratique une nouvelle ponction, la plaie reste fistuleuse et donne issue à un petit écoulement ininterrompu du même liquide séro-purulent.

Jusque-là. tout le mal semblait s'être concentré à la région lombaire: mais, vers la fin d'octobre. une localisation se fait à la région thoracique. Une tuméfaction précédée de vives douleurs apparaît sous le sein droit: le patient revient à l'Hôtel-Dieu et entre dans le service de M. Le Dentu. On constate, en effet, au niveau des septième et huitième côtes, à droite, une tumeur fluctuante et douloureuse de la dimension d'une amande. On la ponctionne et il en sort du liquide séro-purulent tout à fait analogue au liquide des fistules lombaires. La plaie thoracique, elle aussi, reste fistuleuse, et donne issue, goutte à goutte et sans arrêt, à un écoulement séro-purulent.

En résumé, pendant neuf mois, la maladie n'a été caractérisée que par des douleurs et par la formation de petits abcès fistuleux avec écoulement séro-purulent à la région lombaire et au thorax.

A ce moment survient un nouvel épisode. Le malade se met à tousser. et pendant trois semaines il tousse sans rien expectorer. Mais un jour. à la suite de quintes de toux, il rend en plusieurs fois une certaine quantité de liquide muco-purulent. En face de cet incident, on pense que le malade sera mieux placé en médecine qu'en chirurgie, et on le fait passer dans notre service.

Nous examinons d'abord la région lombaire. Nous y constatons un empâtement douloureux des téguments. Au niveau des vertèbres, un peu à gauche, sont plusieurs fistules superposées, par où s'écoule, d'une façon lente et continue, un liquide séro-purulent d'apparence laiteuse. Les orifices des fistules ont la dimension de petites lentilles; la peau qui les entoure n'est pas décollée, elle forme des placards de teinte brunâtre, violacée, et la pression qu'on exerce à ce niveau fait sourdre par les fistules quelques gouttes de pus. Les vertèbres sont à peine sensibles et on ne constate aucune saillie osseuse, aucune déviation, aucune déformation de la colonne vertébrale.

Nous examinons ensuite la lésion thoracique. Sous le sein droit, au niveau des septième et huitième côtes, on voit une tuméfaction, et à son centre une fistule qui laisse suinter un liquide séro-purulent analogue au liquide qui sort des fistules lombaires. Les photographies ci-dessous reproduisent les fistules lombaires et thoracique.

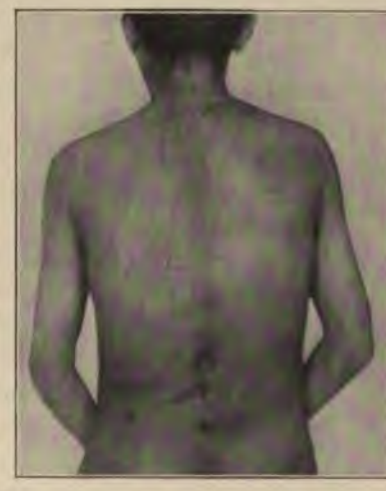

J'ai dit que le malade nous avait été envoyé de chirurgie au moment où il venait de rendre au milieu de quintes de toux une certaine quantité de liquide muco-purulent. Nous faisons recueillir dans un verre gradué les crachats rendus

par vingt-quatre heures; ils représentent 100 à 150 grammes de liquide muco-purulent, sans odeur, qui dans le vase se divise en deux couches. L'analyse bactériologique de ce liquide n'y décèle rien de particulier, on n'y trouve pas le bacille de Koch. La toux et l'expectoration diminuent graduellement; en une quinzaine de jours la toux disparaît et l'expectoration se tarit pour ne plus revenir. Tout cela s'était passé sans fièvre, sans bronchite; évidemment notre homme venait d'avoir une petite vomique dont nous aurons à déterminer la nature et l'origine.

En explorant la saillie thoracique, siège de la fistule, une chose nous avait frappés : les côtes n'étaient pas douloureuses, elles ne paraissaient pas augmentées de volume, mais en déprimant les tissus de la région, on percevait une sensation de crépitation gazeuse comparable à la neige qu'on écrase sous le doigt. Il s'agissait là d'un emphysème sous-cutané dont l'étendue n'était pas plus large que la paume de la main. En faisant tousser le malade, les doigts recevaient l'impulsion de l'air expiré et la crépitation gazeuse devenait plus intense. Il est probable qu'une collection pleurale enkystée s'était ouverte à la fois dans un espace intercostal et dans les bronches sous forme de vomique; il en était résulté une fistule thoraco-pleuro-pulmonaire; l'air venu du poumon venait s'emmagasiner à petite dose dans les téguments de la paroi et entretenait ainsi une zone d'emphysème sous-cutané.

A l'examen de la poitrine, on ne percevait rien au sommet des poumons, ni expiration saccadée, ni craquements, ni frottements, ni matité, rien en un mot qui pût nous faire admettre une lésion tuberculeuse des poumons. Ce n'est que dans la zone thoracique confinant à la fistule et à l'emphysème qu'on entendait quelques frottements et des râles. Les râles se continuaient même latéralement, et en arrière, jusqu'à la base du poumon droit. On trouvait également quelques râles à la base du poumon gauche. Il n'y avait pas d'epanchement pleural. Rien à signaler dans les autres organes; les urines étaient normales, la température vespérale n'atteignait même pas 38 degrés.

Tel était le fait clinique, il s'agissait de l'interpréter. Le traitement devait-il être purement médical et l'intervention chirurgicale n'était-elle pas indiquée? Tout cela dépendait du diagnostic. Disons sans tarder que la première impression était un peu en faveur d'une tuberculose osseuse des vertèbres et d'une tuberculose des côtes avec collection costo-pleurale. A la région lombaire, il n'était pas illogique d'admettre l'existence de lésions tuberculeuses des apophyses transverses avec abcès et fistules. En effet, à côté du mal de Pott classique, qui se traduit par le tassement des vertèbres, avec ou sans cyphose consécutive, on voit des cas où la lésion osseuse superficielle ne se révèle que par des fusées purulentes et des fistules plus ou moins éloignées de la lésion originelle.

Au thorax, on pouvait supposer un diagnostic analogue; ostéite tuberculeuse de la face interne des côtes, participation de la plèvre, abcès costo-pleural circonscrit, ouverture de l'abcès dans une bronche, vomique consécutive, et en fin de compte fistule thoraco-pleuro-pulmonaire avec passage de l'air dans les tissus et emphysème sous-cutané.

Cependant ce diagnostic ne nous satisfaisait pas complètement. D'une part l'exploration des vertèbres lombaires et la configuration des trajets fistuleux laissaient des doutes sur l'existence d'un mal de Pott. D'autre part, l'exploration des côtes et l'absence de bacilles dans le pus de la vomique n'étaient pas trop en faveur d'une lésion tuberculeuse costo-pleurale.

Un point essentiel restait à élucider; c'est un de nos chefs de laboratoire, M. Crouzon, qui s'en est chargé en pratiquant l'examen bactériologique du liquide séro-purulent issu des fistules lombaires. Les préparations faites avec ce liquide ont démontré la présence de filaments mycéliens ayant tous les caractères de l'actinomycès. D'emblée le diagnostic était fait; notre malade était atteint d'*actinomycose* à localisation lombaire et thoracique.

La figure ci-après représente une des préparations. On y voit le mycélium de l'actinomycès; les massues sont complètement absentes.

On soumet le malade à l'iodure de potassium, médicament qui est réputé dans l'actinomycose ; il en prend successivement deux, trois et quatre grammes par jour. A plusieurs reprises l'iodure de potassium est remplacé par des injections de cacodylate de soude. Pendant quelques mois la situation reste à peu près stationnaire et l'écoulement persiste par toutes les fistules.

Au mois de juin on constate aux membres inférieurs un œdème assez prononcé, qui est apparu sans cause appréciable. Bientôt survient une importante crise urinaire et l'œdème disparaît. Mais, fait particulier, la polyurie persiste après la résorption de l'œdème et la quantité des urines atteint journellement quatre et cinq litres qui contiennent au total 30 grammes d'urée, 4 gr. 50 de phosphate et 11 grammes de chlorure de sodium. Une soif intense et un fort appétit accompagnent cette polyurie. Les urines ne contiennent ni sucre ni albumine.

En août le malade éprouve une douleur au niveau de la dixième vertèbre dorsale, un abcès se forme, et l'ouverture de l'abcès laisse après elle une fistule par où s'écoule du liquide séro-purulent.

Puis, d'autres abcès se forment dans l'aisselle droite et au niveau de la crête iliaque gauche ; si bien qu'au mois de septembre on note cinq fistules lombaires, une fistule dorsale et une fistule iliaque. Au creux axillaire est une tumeur fluctuante. Par contre, la lésion fistuleuse thoracique est cicatrisée et l'emphysème sous-cutané a disparu. Aux lombes

et au dos les tissus sont empâtés et la peau a une teinte violacée qui existe également à la cuisse gauche.

Le malade a beaucoup maigri, il est très affaibli. A l'auscultation, tout le poumon droit est rempli de frottements et de râles; un placard plus important siège au-dessous de l'abcès axillaire.

On est toujours frappé de l'extrême abondance de l'urine; la polyurie atteint 6 et 7 litres par jour. L'urine est claire, peu dense, et contient en totalité 6 à 8 grammes de phosphate, 10 à 12 grammes de chlorure et 24 à 26 grammes d'urée. Il n'y a pas de sucre, on ne trouve que quelques centigrammes d'albumine. La soif est ardente; le malade boit 5 litres de tisane, un demi-litre de vin, un demi-litre de bouillon et il n'est pas rassasié. L'appétit est en proportion et la ration alimentaire ordinaire n'est pas suffisante. Malgré tout, l'amaigrissement s'accentue. Le poids, qui était de 51 kilogrammes après résorption des œdèmes, est actuellement de 43 kilogrammes. C'est la cachexie qui se prépare.

Avant d'aller plus loin, et avant d'étudier dans leurs détails les localisations actinomycosiques lombaires et thoracique de notre malade, disons quelques mots de l'actinomycose et de l'actinomycès.

L'actinomycose est une maladie infectieuse commune à l'homme et à beaucoup d'animaux domestiques, surtout les bovidés. L'agent de cette infection est un champignon qui dans son ensemble rappelle les rayons d'une étoile, d'où le nom d'*actinomycès* (ακτις, ακτινος, étoile, et μυκης, champignon) qui lui a été donné par Harz en 1876.

Dans les tissus et dans les liquides qui s'écoulent des régions infectées, l'actinomycès se présente souvent sous la forme de grains jaunes. Ces grains peuvent avoir la dimension d'une petite tête d'épingle, mais pour acquérir pareil volume il est nécessaire que plusieurs champignons soient agglomérés. Le grain jaune est donc formé par plusieurs granulations élémentaires.

La granulation élémentaire, l'actinomycès, se compose d'une partie centrale qui est constituée par un enchevêtre-

ment de filaments : c'est le mycélium. La partie périphérique est formée par des rayons disposés en forme de couronne autour du feutrage central : chacun de ces rayons se renfle à son extrémité en forme de massue.

Mais ces deux parties constituantes n'ont pas la même valeur. L'élément constant, le vrai champignon, c'est le mycélium : quant aux rayons, ils forment un élément surajouté, ils sont le résultat d'une réaction de défense de l'actinomycès. Voilà pourquoi ces massues, ces rayons, sont presque constants dans les grains retirés des tissus, tandis qu'ils font habituellement défaut dans les cultures où l'actinomycès n'est pas en présence de cellules vivantes et n'a pas besoin d'être défendu par sa couronne de massues.

Donc, la partie active, essentielle, c'est le mycélium, ce sont les filaments qui occupent le centre du grain ; la couronne de massues, c'est le rempart. On trouve fréquemment dans les tissus infectés ou dans les liquides qui s'en écoulent des touffes de mycélium sans les massues. Sur les préparations faites avec le pus des fistules lombaires de notre malade, on n'a constaté que des touffes de mycélium ; les massues faisaient défaut.

Pour certains auteurs, la massue (élément de défense) serait due « à un produit de dégénérescence hyaline de l'exosplasme condensé sur les bords du filament mycélien et semblant lui constituer une gaine qui, en réalité, n'existe pas à l'état distinct. Chaque massue est d'abord appendue à un filament qui l'embroche à la façon d'un pédicule ; plus tard, l'extrémité du filament se détruit et la massue est libre[1] ».

A mesure que le mycélium se transforme en massue, ses réactions colorantes se modifient ; au lieu d'être avide de couleurs bleues ou violettes, comme le mycélium, la massue devient avide de couleurs rouges. Voilà pourquoi, dans les préparations, on voit le mycélium coloré en bleu, ou en violet (violet de gentiane), et la couronne de massues colorée en rouge (éosine).

1. Poncet et Bérard. *Traité clinique de l'actinomycose humaine.* Paris, 1898.

J'ai dit que le mycélium est formé de filaments enchevêtrés. Ces filaments sont plus volumineux et deux ou trois fois plus longs que le bacille de Koch. Mais si on place ces filaments dans un bouillon de culture approprié, ils deviennent beaucoup plus longs, ils se ramifient, ils se segmentent et ils donnent naissance à une quantité de spores.

Telle est, en quelques mots, la morphologie de l'actinomycès dans les tissus vivants et dans les milieux de culture. Les planches suivantes que j'emprunte au remarquable traité de Daniel Cranwell[1] sur l'actinomycose sont la reproduction fidèle du champignon.

La figure ci-dessous représente la coupe d'un grain d'actinomycès sans les massues. On y voit que le mycélium est très raréfié à la partie centrale de la coupe; il est presque absent en quelques points.

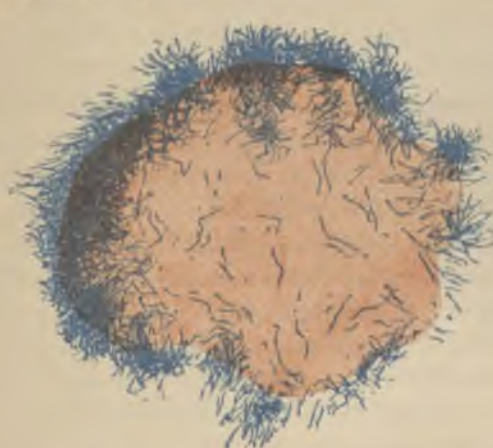

La figure suivante représente la coupe d'un grain d'actinomycès, qui est au complet, avec le mycélium et la couronne radiée de massues. Le mycélium est un peu raréfié au centre et très touffu à la périphérie; en un point de la

1. Daniel Cranwell. *Contribución al estudio de la actinomycosis humana; su frecuencia en la República Argentina.* Buenos Ayres, 1904.

préparation, on voit une touffe de mycélium qui s'échappe à travers la couronne de massues.

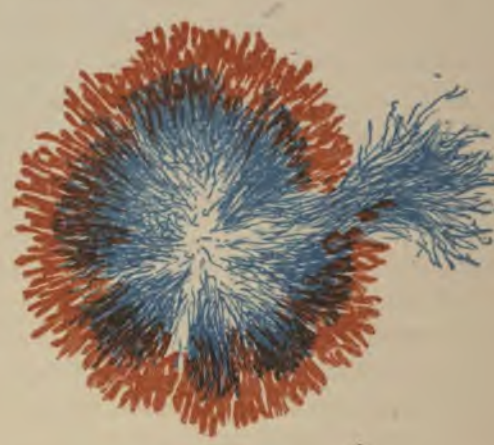

Les spores de l'actinomycès existent principalement sur les céréales (épis d'orge, de seigle, d'avoine, etc.). La contagion se fait habituellement par les graminées imprégnées de ce parasite. Le champignon pénètre par les voies respiratoires et surtout par les voies digestives. De là, il chemine dans les tissus, où il se multiplie.

Poncet et Bérard ont réuni, dans leur ouvrage sur l'actinomycose humaine, les faits suivants signalés par différents auteurs : un enfant avale un petit épi d'orge et ressent plus tard des douleurs très vives dans le dos; des abcès se forment entre la colonne vertébrale et l'omoplate; à l'ouverture de ces abcès, on trouve des débris de l'épi d'orge, chargés de granulations mycosiques (Soltmann).

Dans trois cas d'actinomycose de la langue, Schartan et Jürinka trouvèrent, à l'incision du tissu infecté, de petits fragments d'épi d'orge qui apparurent, au microscope, couverts d'éléments du parasite. Dans cinq cas, Boström a trouvé la parcelle végétale enfouie dans des grains jaunes ou dans des amas mycéliens; dans un cas d'actinomycose de l'ovaire, d'origine intestinale, on voyait des gerbes de mycélium jaillir d'une barbe d'épi.

Les localisations de l'actinomycose humaine sont des plus variées; néanmoins, le champignon a ses régions de prédilection. Ainsi, la localisation de l'actinomycès au cou et à la face, y compris la cavité buccale, est de beaucoup la plus fréquente, puisqu'elle figure dans les statistiques dans la proportion de 60 p. 100. Ainsi que le disent MM. Poncet et Bérard, les lésions actinomycosiques de ces régions revêtent les aspects les plus variés; elles simulent tout, depuis le simple abcès dentaire et les fistules consécutives aux dents cariées, jusqu'aux pires néoplasmes avec envahissement de la région cervico-faciale.

A l'abdomen, je retiens surtout les lésions actinomycosiques de l'appendice iléo-cæcal; on en a publié un assez grand nombre d'exemples, et j'en ai observé un cas remarquable avec MM. Segond et Widal. Quant aux localisations lombaire et thoracique, nous allons en parler à propos du malade de la salle Saint-Christophe.

Reprenons donc l'histoire de cet homme et recherchons comment s'est faite chez lui la migration de l'agent infectieux. Quelle a été la porte d'entrée de l'actinomycès; a-t-il pénétré par les voies aériennes, bronches et poumons, pour se propager ensuite au médiastin, à la plèvre, à la paroi thoracique et ailleurs? Cela n'est pas probable. Il existe néanmoins des observations indubitables où l'actinomycès, à la faveur de poussières végétales infectées, a pénétré par les voies aériennes et a déterminé des lésions primitives des bronches et des poumons (Boström, Moosbrügger, Canali).

Mais quand l'actinomycès pénètre par les voies aériennes, les symptômes bronchiques et pulmonaires sont les premiers en date, ils devancent tous les autres. Pendant des semaines et des mois, le malade tousse et crache comme s'il avait une bronchite chronique, ou des lésions de bronchopneumonie, ou des lésions tuberculeuses. On trouve à l'auscultation des râles de toute nature, du souffle, de la bronchophonie, parfois même des signes d'excavation pulmonaire. Ce n'est que plus tard que l'actinomycès envahit la plèvre, la paroi thoracique et les téguments.

Quand le malade succombe à cette actinomycose pulmonaire, voici les lésions qu'on trouve à l'autopsie : « Le lobe infecté apparaît dans le thorax, atélectasié, dépourvu d'élasticité, comme atteint d'hépatisation grise. A la coupe, sur un fond congestionné, semé d'îlots de broncho-pneumonie chronique et de sclérose, proéminent de petits nodules résistants, de couleur jaunâtre ou blanc rosé, faciles à détacher avec la pointe du couteau; quelques-uns sont déjà ramollis ou se résolvent en bouillie où l'on peut colorer le champignon mais, assez rarement, isoler des grains jaunes typiques[1]. » Dans quelques cas, on constate des excavations, des cavernes pulmonaires.

Or, chez notre malade, il ne s'agissait pas de la forme pulmonaire ou broncho-pulmonaire de l'actinomycose. Nous n'avons constaté chez lui ni signes de broncho-pneumonie ni signes de lésions du poumon ; il ne toussait pas, il ne crachait pas, les voies respiratoires étaient indemnes, et cependant l'actinomycose thoracique était en pleine activité quand l'épisode passager de la vomique est survenu.

Je pense donc qu'ici, comme dans la grande majorité des cas, l'actinomycès a pénétré, non pas par les voies aériennes, mais par l'œsophage; il a gagné le tissu cellulaire du médiastin, il a déterminé à la région thoracique droite des adhérences pleuro-pulmonaires, une collection pleurale suivie de vomique et une fistule thoraco-pleuro-pulmonaire avec emphysème de la paroi.

Cet homme, il est vrai, n'a eu aucune dysphagie, aucun épisode œsophagien, mais ne savons-nous pas que le parasite pénètre souvent par la voie pharyngée ou œsophagienne sans laisser trace de son passage ?

« L'infection par l'œsophage n'a rien de contraire aux habitudes du parasite. Dans beaucoup de faits, elle rend compte de la répartition des lésions thoraciques beaucoup mieux que l'infection par le poumon. Elle a été réalisée avec la rigueur d'une expérience dans le cas de Soltmann relatif à un petit garçon qui avale par mégarde un épi d'orge, res-

1. Poncet et Bérard, p. 223.

sent pendant quelques jours des douleurs qu'il localise nettement derrière le sternum, présente au bout de quelques semaines une série d'abcès de la paroi entre l'omoplate et la colonne vertébrale, et meurt cachectique au bout de quinze mois, avec des lésions légères au poumon, énormes au médiastin, aux vertèbres, aux muscles du dos, sans que le protocole d'autopsie relate la moindre lésion œsophagienne[1]. »

La pénétration de l'actinomycès par l'œsophage, dit Cranwell, s'accorde parfaitement avec la clinique, car on ne comprendrait pas autrement l'absence prolongée des symptômes pulmonaires, alors que les organes du voisinage, la plèvre, le péricarde, etc., sont si souvent envahis.

Chez notre malade, l'actinomycès, après avoir pénétré dans le tissu cellulaire du médiastin, a pris deux directions principales : d'une part, il a provoqué des lésions thoraciques, d'autre part, il a fusé le long de la colonne vertébrale comme dans un cas de M. Netter[2], il a infecté les vertèbres, et il a suscité des abcès multiples et des fistules lombaires dont l'apparition a été plus hâtive que l'abcès et la fistule thoracique.

Notre observation a les plus grandes analogies avec l'observation de Soltmann[3] à laquelle je viens de faire allusion, et qui concerne un enfant qui eût, lui aussi, des localisations actinomycosiques au thorax et à la colonne vertébrale. Voici le résumé de cette observation : Un enfant, en mangeant des mûres cueillies sur les buissons, avale en même temps un épi d'orge murale. Quelque temps après, des douleurs apparaissent derrière le sternum, puis dans le dos près de l'omoplate droite. Alors, entre l'angle de l'omoplate et la colonne vertébrale apparaît un abcès avec infiltration et rougeur de la peau environnante. A l'ouverture de cet abcès, on trouve une partie de l'épi d'orge qui avait été avalé. Quelques jours après, un nouvel abcès se forme près du premier. Cinq mois après l'accident, l'enfant entre à l'hôpital pour une tumeur

1. Poncet et Bérard, p. 210.
2. Netter. De l'actinomycose pulmonaire. *Société médicale des hôpitaux*, 1893.
3. Garde. *Thèse* de Lyon, 1895.

dorsale située à droite de la colonne vertébrale, et ayant l'aspect d'un phlegmon diffus de la dimension d'une assiette. Cette tumeur est fluctuante, et très douloureuse à la pression; la peau est rouge, amincie, ponctuée de petits foyers purulents d'où l'on peut faire sourdre du pus épais et sans odeur. L'incision de la tumeur donne issue à du pus et à une énorme quantité de masses actinomycosiques de la dimension de grains de sable.

Deux mois plus tard, aux environs de ce foyer, apparaît une tumeur du volume d'une noix, avec rougeur intense de la peau et douleur à la pression. Cette tumeur de consistance ligneuse, puis fluctuante, est incisée. Il en sort du pus mêlé aux grains caractéristiques. Trois semaines après, deux nouveaux foyers apparaissent. A ce moment, la fièvre s'atténue, le petit malade perd l'appétit et s'affaiblit. Bientôt, à la hauteur de la onzième côte gauche, près de la colonne vertébrale, se forme une tumeur grosse comme un œuf; on l'incise et il en sort des masses actinomycosiques et du liquide purulent. La situation s'aggrave rapidement, la respiration s'accélère, la température atteint 40 degrés, les vibrations thoraciques disparaissent à droite et en bas et l'enfant succombe dans le marasme, quinze mois après l'accident.

Voici les résultats de l'autopsie : Les deux poumons sont fortement adhérents aux plèvres, qui sont très épaisses en arrière, et recouvertes de fausses membranes tenaces dans lesquelles sont logées des masses actinomycosiques. Il n'y a pas de foyers actinomycosiques dans les poumons.

Au-devant de la colonne vertébrale, jusqu'à la douzième dorsale, les tissus sont épaissis, ils limitent des espaces renfermant un pus visqueux jaune soufre. Les muscles de la paroi abdominale du côté droit, ainsi que le psoas iliaque, sont creusés de cavités nombreuses, profondes, renfermant une quantité de masses actinomycosiques.

Les trois dernières vertèbres dorsales et les trois premières lombaires sont parsemées de foyers nombreux, gros comme des lentilles, en partie remplis de masses actinomycosiques et de pus. Sur une coupe de la colonne vertébrale, on trouve

entre la dure-mère et le corps des vertèbres une collection purulente.

Entre cette observation de Soltmann et la nôtre, il existe, vous le voyez, de grandes analogies; de part et d'autre, absence de symptômes d'infection primitive broncho-pulmonaire; de part et d'autre, apparition de foyers multiples aux régions thoracique et lombaire

Ajoutons que notre malade se plaint, depuis quelque temps, d'une douleur plus intense au-dessus de la crête iliaque gauche; la région est sensible et empâtée, ce qui indiquerait la formation d'un nouvel abcès. Ceci serait à rapprocher de l'observation de Bullitt rapportée par Cranwell, observation concernant un abcès consécutif à des lésions actinomycosiques du thorax et ayant suivi le psoas jusqu'au ligament de Poupart.

Vous voyez quelle est la situation de notre malade, et je n'ai pas à insister sur l'extrême gravité du pronostic. Les lésions thoracique et lombaire que nous avons sous les yeux ne nous renseignent pas sur tout ce qui se passe dans les régions profondes, plus ou moins éloignées qui échappent à notre contrôle. Ainsi que le dit si bien Cranwell[1], un des caractères importants de l'infection actinomycosique est de se propager plus ou moins loin de son foyer d'origine. Pour ce qui est de l'actinomycose thoracique, à point de départ pharyngé ou œsophagien, elle peut fuser dans tous les sens. On voit des trajets fistuleux et des tractus lardacés envahir les médiastins, les poumons et la plèvre. Dans une observation de Adler, le médiastin antérieur était transformé en un bloc lardacé, de coloration laiteuse, parsemé d'abcès de couleur jaune. Les plèvres sont parfois le siège d'épanchements limpides ou purulents très abondants; ces pleurésies actinomycosiques, par leur importance, peuvent simuler des pleurésies d'une tout autre nature, et le diagnostic pathogénique ne peut en être fait que par la recherche et par la constatation de l'actinomycès. Les ganglions lymphatiques sont très rarement atteints.

1. Cranwell, p. 106.

En somme, l'actinomycose est une des maladies les plus terribles. Elle peut, il est vrai, se cantonner à des régions que la chirurgie aborde avec succès : actinomycose cervico-faciale, actinomycose de l'appendice iléo-cæcal, actinomycose cutanée, etc. Mais, le plus souvent, ses lésions sont disséminées, profondes ou inabordables, et la mort en est la conséquence presque fatale.

Je reviens sur la question du diagnostic de l'actinomycose à localisation lombaire et thoracique, ce qui était le cas de notre malade. La localisation vertébrale de l'actinomycose peut simuler, à s'y méprendre, le mal de Pott, témoin l'observation que M. Reboul a présentée au Congrès de chirurgie de 1895. Malgré tous les signes distinctifs qui peuvent aider au diagnostic différentiel, on reste souvent dans le doute et dans l'indécision jusqu'au jour où, une ulcération s'étant faite, la recherche de l'actinomycès vient préciser le diagnostic.

Même difficulté pour l'actinomycose des parois thoraciques, qui simule l'ostéosarcome ou l'abcès froid costal. Ici encore, le doute peut subsister jusqu'au jour où l'examen révèle la présence du champignon.

Que vous dire du traitement médical à opposer à l'infection actynomicosique de notre malade? On ne possède pas de médicament spécifique de l'actinomycose. On avait d'abord espéré que l'iodure de potassium était un médicament spécifique. Les résultats obtenus par Thomassin (d'Utrecht) et autres auteurs avaient fait naître cette espérance, mais de nombreux insuccès sont venus démontrer que l'iodure de potassium est bien loin d'être le médicament spécifique de l'actinomycose. Nous l'avons donné à notre malade à dose élevée, longtemps continuée et plusieurs fois répétée sans avoir constaté la moindre amélioration.

Voici du reste ce que disent MM. Poncet et Bérard : « Sur vingt-cinq cas graves d'actinomycose humaine avec infections secondaires observées et suivies par nous, dix-huit fois nous avons constaté l'inefficacité à peu près absolue de l'iodure, qu'on avait pourtant administré à la dose de 4 à

6 grammes par jour avec persévérance. Non seulement le médicament n'a pas arrêté, à lui seul, l'évolution de l'infection, mais, même après un traitement chirurgical palliatif, il n'a eu qu'une influence momentanée ou nulle sur la marche des lésions profondes, viscérales et péri-osseuses. »

En résumé, notre malade est atteint d'actinomycose à prédominance lombaire et thoracique. Suivant toute apparence, l'actinomycès est entré par l'œsophage; il l'a traversé *incognito* et il est arrivé dans le tissu cellulaire du médiastin. Au cours de sa migration incohérente, le parasite a colonisé à la région thoracique; il y a déterminé une collection pleurale enkystée et des lésions de voisinage. La collection pleurale s'est ouverte dans les bronches sous forme de vomique et dans un espace intercostal, en déterminant un emphysème sous-cutané dû à une fistule thoraco-pleuro-pulmonaire.

Pendant que l'actinomycès colonisait à la région thoracique, il a fusé le long de la colonne vertébrale et il a engendré plusieurs abcès fistuleux lombaires, avec lésions probables des vertèbres. La localisation lombaire est même survenue avant la localisation thoracique. D'autres abcès ont encore apparu en d'autres régions. Cette généralisation de l'infection rend le pronostic extrêmement grave; l'intervention chirurgicale est ici impuissante, le traitement médical ne donne que des résultats insuffisants, et notre pauvre malade finira, je le crains, par succomber aux atteintes du tout petit champignon étoilé.

TABLE DES MATIÈRES

Pages.

PREMIÈRE LEÇON

SYPHILIS NÉCROSANTE ET PERFORANTE DE LA VOUTE DU CRANE 1

DEUXIÈME LEÇON

SYPHILIS NÉCROSANTE ET PERFORANTE DE LA VOUTE CRANIENNE 18

TROISIÈME LEÇON

GANGRÈNE FOUDROYANTE DE LA VERGE (ÉTUDE CLINIQUE ET BACTÉRIOLOGIQUE 40

QUATRIÈME LEÇON

GANGRÈNE FOUDROYANTE DE LA VERGE (ÉTUDE CLINIQUE ET BACTÉRIOLOGIQUE) 57

CINQUIÈME LEÇON

DEUX CAS DE CÉCITÉ HYSTÉRIQUE 75

SIXIÈME LEÇON

DEUX CAS DE CÉCITÉ HYSTÉRIQUE 91

Pages.

SEPTIÈME LEÇON

APPENDICULO-CHOLÉCYSTITE. ASSOCIATION DE LA CHOLÉCYSTITE ET DE L'APPENDICITE ÉTUDE MÉDICO-CHIRURGICALE 107

HUITIÈME LEÇON

PARALYSIE DIABÉTIQUE DES NERFS MOTEURS DU GLOBE DE L'ŒIL ET EN PARTICULIER DU NERF MOTEUR OCULAIRE EXTERNE 130

NEUVIÈME LEÇON

PYO-PNEUMOTHORAX PUREMENT TUBERCULEUX SANS INFECTION SURAJOUTÉE 155

DIXIÈME LEÇON

ULCÈRE PERFORANT DU DUODÉNUM ET ULCÈRE PERFORANT DE L'ESTOMAC, CONSÉCUTIFS A L'APPENDICITE (ÉTUDE MÉDICO-CHIRURGICALE 170

ONZIÈME LEÇON

DE L'HÉMOTHORAX TRAUMATIQUE (ÉTUDE MÉDICO-CHIRURGICALE 193

DOUZIÈME LEÇON

DE L'HÉMOTHORAX TRAUMATIQUE (ÉTUDE MÉDICO-CHIRURGICALE) 209

TREIZIÈME LEÇON

PHLÉBITE SYPHILITIQUE 230

QUATORZIÈME LEÇON

LES FAUSSES APPENDICITES

BON NOMBRE DE GENS, SIMPLEMENT ATTEINTS DE TYPHLOCOLITE GLAIREUSE, MEMBRANEUSE OU SABLEUSE, SONT INDUMENT OPÉRÉS D'APPENDICITE QU'ILS N'ONT PAS (ÉTUDE MÉDICO-CHIRURGICALE) 248

Pages.

QUINZIÈME LEÇON

LES FAUSSES APPENDICITES

BON NOMBRE DE GENS, SIMPLEMENT ATTEINTS DE TYPHLOCOLITE GLAIREUSE, MEMBRANEUSE OU SABLEUSE, SONT INDUMENT OPÉRÉS D'APPENDICITE QU'ILS N'ONT PAS (ÉTUDE MÉDICO-CHIRURGICALE). 268

SEIZIÈME LEÇON

ACTINOMYCOSE LOMBAIRE ET THORACIQUE 287

TABLE GÉNÉRALE DES MATIÈRES

CONTENUES DANS

LES CINQ PREMIERS VOLUMES DE CLINIQUE

APPAREIL DIGESTIF

PERFORATION SYPHILITIQUE DE LA VOUTE PALATINE.

TOME III, 4e LEÇON, PAGE 89.

CHANCRE DE L'AMYGDALE.

TOME II, 6e LEÇON, PAGE 97.

PERFORATION DE L'ULCÈRE SIMPLE DE L'ESTOMAC.
PÉRITONITE SURAIGUE.

TOME II, 5e LEÇON, PAGE 81.

TRANSFORMATION DE L'ULCÈRE STOMACAL EN CANCER.

TOME I, 13e LEÇON, PAGE 249.

E«ULCERATIO SIMPLEX. — HÉMATÉMÈSES FOUDROYANTES. — DIAGNOSTIC ANATOMIQUE ET DIAGNOSTIC CLINIQUE. — TRAITEMENT MÉDICAL. — GUÉRISON PAR INTERVENTION CHIRURGICALE.

TOME II, 1re, 2e ET 3e LEÇONS, PAGES 1, 23, 44.

SYPHILIS DE L'ESTOMAC.

TOME II, 4e LEÇON, PAGE 63.

SYPHILIS TERTIAIRE DE LA LANGUE. — LA GROSSE GOMME SOLITAIRE. — LES GRANDES ULCÉRATIONS.

TOME IV, 9e LEÇON, PAGE 172.

TUBERCULOME HYPERTROPHIQUE DU CÆCUM. — DIAGNOSTIC DES TUMEURS DE LA FOSSE ILIAQUE DROITE (ÉTUDE MÉDICO-CHIRURGICALE).

TOME IV, 14e ET 15e LEÇONS, PAGE 286 ET 303.

VOMITO NEGRO APPENDICULAIRE. — GASTRITE ULCÉREUSE HÉMORRAGIQUE CONSÉCUTIVE A L'APPENDICITE.

TOME IV, 10e LEÇON, PAGE 194.

GASTRITE ULCÉREUSE PNEUMOCOCCIQUE. — GRANDES HÉMATÉMÈSES.

TOME III, 11e LEÇON, PAGE 219.

PERFORATION DE L'ULCÈRE SIMPLE DU DUODÉNUM.

TOME I, 12e LEÇON, PAGE 225.

LITHIASE INTESTINALE ET ENTÉRO-COLITE SABLEUSE.

TOME I, 14e LEÇON, PAGE 273.

ULCÈRE PERFORANT DU DUODÉNUM ET ULCÈRE PERFORANT DE L'ESTOMAC, CONSÉCUTIFS A L'APPENDICITE (ÉTUDE MÉDICO-CHIRURGICALE).

TOME V, 10e LEÇON, PAGE 170.

APPENDICITE ET COMPLICATIONS APPENDICULAIRES

APPENDICITE. — PÉRITONITES APPENDICULAIRES.

TOME I, 15e, 16e ET 17e LEÇONS, PAGES 299, 328, 367.

ABCÈS DU FOIE CONSÉCUTIFS A L'APPENDICITE. — FOIE APPENDICULAIRE.

TOME II, 10e LEÇON, PAGE 167.

LA GROSSESSE ET LA LITHIASE APPENDICULAIRE.

TOME II, 15e LEÇON, PAGE 294.

APPENDICITE ET GROSSESSE.

TOME II, 16e LEÇON, PAGE 315.

TOXICITÉ DE L'APPENDICITE.

TOME II, 17e LEÇON, PAGE 334.

LES ACCALMIES TRAITRESSES DE L'APPENDICITE.

TOME III, 12e LEÇON, PAGE 238.

DIAGNOSTIC DE L'APPENDICITE.

TOME III, 13e LEÇON, PAGE 258.

A PROPOS DU TRAITEMENT DE L'APPENDICITE.

TOME III, 14e LEÇON, PAGE 282.

VOMITO NEGRO APPENDICULAIRE. — GASTRITE ULCÉREUSE HÉMORRAGIQUE CONSÉCUTIVE A L'APPENDICITE.

TOME IV, 10e LEÇON, PAGE 194.

LA PLEURÉSIE APPENDICULAIRE. — EMPYÉME SOUS-PHRÉNIQUE. — GANGRÈNE DU POUMON (ÉTUDE MÉDICO-CHIRURGICALE).

TOME IV, 5e ET 6e LEÇONS, PAGES 84 ET 105.

ATTENDRE, POUR OPÉRER, QUE L'APPENDICITE SOIT « REFROIDIE », C'EST EXPOSER LE MALADE A LA MORT. — LE REIN APPENDICULAIRE.

TOME IV, 19e LEÇON, PAGE 386.

APPENDICULO-CHOLÉCYSTITE. ASSOCIATION DE LA CHOLÉCYSTITE ET DE L'APPENDICITE (ÉTUDE MÉDICO-CHIRURGICALE).

TOME V, 7e LEÇON, PAGE 107.

ULCÈRE PERFORANT DU DUODÉNUM ET ULCÈRE PERFORANT DE L'ESTOMAC, CONSÉCUTIFS A L'APPENDICITE (ÉTUDE MÉDICO-CHIRURGICALE).

TOME V, 10e LEÇON, PAGE 170.

LES FAUSSES APPENDICITES. — BON NOMBRE DE GENS SIMPLEMENT ATTEINTS DE TYPHLO-COLITE GLAIREUSE, MEMBRANEUSE OU SABLEUSE, SONT INDUMENT OPÉRÉS D'APPENDICITES QU'ILS N'ONT PAS (ÉTUDE MÉDICO-CHIRURGICALE).

TOME V, 14e ET 15e LEÇONS, PAGES 248, 268.

MALADIES DU PÉRITOINE

PÉRITONITE SURAIGUE PAR PERFORATION DE L'ULCUS SIMPLEX DE L'ESTOMAC ET DU DUODÉNUM.

TOME I, 12e LEÇON, PAGE 225, ET TOME II, 5e LEÇON, PAGE 81.

PÉRITONITE A PNEUMOCOQUES.

TOME I, 18e LEÇON, PAGE 396.

PÉRITONITES APPENDICULAIRES.

TOME I, 15e, 16e ET 17e LEÇONS, PAGES 299, 328, 367.

PÉRITONITE PRIMITIVE A STREPTOCOQUES (ÉTUDE MÉDICO-CHIRURGICALE).

TOME IV, 11e LEÇON, PAGE 215.

LES ASCITES SUCRÉES. — LE FOIE DES DIABÉTIQUES. — LA PLEURÉSIE SUCRÉE.

TOME IV, 12e LEÇON, PAGE 242.

MALADIES DU FOIE ET DE LA VÉSICULE

OBLITÉRATION PERMANENTE DU CANAL CHOLÉDOQUE. — DIAGNOSTIC DES CAUSES DE L'OBLITÉRATION. — TRAITEMENT CHIRURGICAL.

TOME II, 11e ET 12e LEÇONS, PAGES 191, 215.

FOIE APPENDICULAIRE.

TOME II, 10e LEÇON, PAGE 167.

LITHIASE BILIAIRE ET GROSSESSE.

TOME II, 15e LEÇON, PAGE 294.

DISCUSSION SUR LE TRAITEMENT CHIRURGICAL DES KYSTES HYDATIQUES DU FOIE.

TOME III, 9e LEÇON, PAGE 182.

CURABILITÉ DE L'ASCITE CIRRHOTIQUE ET DE LA CIRRHOSE DU FOIE.

TOME III, 19e LEÇON, PAGE 374.

LE FOIE DES DIABÉTIQUES ET LES ASCITES SUCRÉES.

TOME IV, 12e LEÇON, PAGE 242.

APPENDICULO-CHOLÉCYSTITE. ASSOCIATION DE LA CHOLÉCYSTITE ET DE L'APPENDICITE (ÉTUDE MÉDICO-CHIRURGICALE).

TOME V, 7e LEÇON, PAGE 107.

MALADIES DE LA RATE

LES KYSTES HYDATIQUES DE LA RATE (ÉTUDE MÉDICO-CHIRURGICALE).

TOME III, 5e ET 6e LEÇONS, PAGES 96, 115.

APPAREIL RESPIRATOIRE

ŒDÈME BRIGHTIQUE DU LARYNX.

TOME I, 3e LEÇON, PAGE 49.

ŒDÈME BRIGHTIQUE SURAIGU DU POUMON.

TOME I, 2e LEÇON, PAGE 21.

SYPHILIS DU POUMON.

TOME II, 18e ET 19e LEÇONS, PAGES 354, 382.

PLEURÉSIE MÉDIASTINE ; SYNDROME MÉDIASTINAL.

TOME III, 1re LEÇON, PAGE 1.

PLEURÉSIE INTERLOBAIRE (ÉTUDE MÉDICO-CHIRURGICALE).

TOME III, 2e ET 3e LEÇONS, PAGES 26, 46.

EMPYÈME PULSATILE, PATHOGÉNIE, DIAGNOSTIC. — GUÉRISON PAR INTERVENTION CHIRURGICALE.

TOME II, 7e ET 8e LEÇONS, PAGES 118, 134.

SYPHILIS DE LA PLÈVRE.

TOME II, 18e ET 19e LEÇONS, PAGES 354, 382.

LES HÉMOPTYSIES DES KYSTES HYDATIQUES DU POUMON.

TOME IV, 16e LEÇON, PAGE 328.

COMMENT SAVOIR SI UNE PLEURÉSIE SÉRO-FIBRINEUSE FRANCHEMENT AIGUE EST OU N'EST PAS TUBERCULEUSE. — CULTURES. — SÉRO-DIAGNOSTIC. — CYTO-DIAGNOSTIC.

TOME IV, 1re ET 2e LEÇONS, PAGES 1 ET 21.

PLEURÉSIES FÉTIDES, PUTRIDES, GANGRENEUSES, PLEURÉSIES OZENEUSES (ÉTUDE MÉDICO-CHIRURGICALE).

TOME IV, 3e ET 4e LEÇONS, PAGES 44 ET 46.

LA PLEURÉSIE APPENDICULAIRE. — EMPYÈME SOUS-PHRÉNIQUE. — GANGRÈNE PULMONAIRE (ÉTUDE MÉDICO-CHIRURGICALE).

TOME IV, 5e ET 6e LEÇONS, PAGES 84 ET 105.

PYO-PNEUMOTHORAX PUREMENT TUBERCULEUX SANS INFECTION SURAJOUTÉE.

TOME V, 9e LEÇON, PAGE 155.

DE L'HÉMOTHORAX TRAUMATIQUE (ÉTUDE MÉDICO-CHIRURGICALE).

TOME V, 11e ET 12e LEÇONS, PAGES 192 ET 209.

APPAREIL CIRCULATOIRE

SYPHILIS DE L'AORTE. — LÉSIONS SYPHILITIQUES AORTIQUES.

TOME I, 4e, 5e ET 6e LEÇONS, PAGES 71, 91, 113.

PHLÉBITE SYPHILITIQUE.

TOME V, 13e LEÇON, PAGE 230.

MALADIES DES REINS

NÉPHRITE SYPHILITIQUE. — SYPHILIS DU REIN.

TOME II, 13e LEÇON, PAGE 252.

SYPHILIS TERTIAIRE DU REIN.

TOME II, 14e LEÇON, PAGE 269.

LITHIASE URINAIRE ET GROSSESSE.

TOME II, 15e LEÇON, PAGE 294.

PHLEGMON PÉRINÉPHRÉTIQUE PRIMITIF (ÉTUDE MÉDICO-CHIRURGICALE).

TOME III, 8e LEÇON, PAGE 163.

ŒDÈME BRIGHTIQUE DU LARYNX.

TOME I, 3e LEÇON, PAGE 49.

ŒDÈME BRIGHTIQUE SURAIGU DU POUMON.

TOME II, 2e LEÇON, PAGE 23.

MALADIE D'ADDISON SANS TEINTE BRONZÉE, FORME FRUSTE.

TOME II, 9e LEÇON, PAGE 150.

SYSTÈME NERVEUX

UN CAS DE CHORÉE MORTELLE.

TOME I, 8e LEÇON, PAGE 148.

UN CAS D'ÉPILEPSIE JACKSONIENNE.

TOME I, 9e LEÇON, PAGE 165.

UN CAS DE MALADIE DE BASEDOW.

TOME I, 10e ET 11e LEÇONS, PAGES 184, 201.

ANGINE DE POITRINE TABÉTIQUE.

TOME I, 7e LEÇON, PAGE 131.

GOMME SYPHILITIQUE DU LOBE FRONTAL AVEC ATTAQUES D'ÉPILEPSIE JACKSONIENNE. — GRAVE ATTEINTE A LA DOCTRINE DES LOCALISATIONS CÉRÉBRALES.

TOME IV, 7e LEÇON, PAGE 127.

L'OTITE ET LES ABCÈS DU CERVELET (ÉTUDE MÉDICO-CHIRURGICALE).

TOME IV, 8e LEÇON, PAGE 148.

NÉVRALGIE SCIATIQUE SYPHILITIQUE. — SCOLIOSE HOMOLOGUE.

TOME III, 10e LEÇON, PAGE 202.

NÉVRALGIE SYPHILITIQUE DU NERF TRIJUMEAU.

TOME III, 15e LEÇON, PAGE 298.

PARALYSIE FACIALE SYPHILITIQUE.

TOME III, 18e LEÇON, PAGE 355.

LES MÉNINGITES CÉRÉBRO-SPINALES.

TOME III, 16e ET 17e LEÇONS, PAGES 315, 338.

DEUX CAS DE CÉCITÉ HYSTÉRIQUE.

TOME V, 5e ET 6e LEÇONS, PAGES 75 ET 91.

DIABÈTES

LE FOIE DES DIABÉTIQUES ET LES ASCITES SUCRÉES.

TOME IV, 12e LEÇON, PAGE 242.

RAPPORTS DU TRAUMATISME AVEC LES DIABÈTES.

TOME III, 7e LEÇON, PAGE 142.

DIABÈTE SUCRÉ ET TUBERCULOSE PULMONAIRE.

TOME IV, 13e LEÇON, PAGE 264.

PARALYSIE DIABÉTIQUE DES NERFS MOTEURS DU GLOBE DE L'ŒIL ET EN PARTICULIER DU NERF MOTEUR OCULAIRE EXTERNE.

TOME V, 8e LEÇON, PAGE 130.

MALADIES SYPHILITIQUES

CHANCRE DE L'AMYGDALE.

TOME II, 6e LEÇON, PAGE 97.

SYPHILIS DE L'AORTE.

TOME II, 4e, 5e ET 6e LEÇONS, PAGES 71, 91, 113.

SYPHILIS DE L'ESTOMAC.

TOME II, 4e LEÇON, PAGE 63.

SYPHILIS DU POUMON ET DE LA PLÈVRE.

TOME II, 18e ET 19e LEÇONS, PAGES 354, 382.

PERFORATION SYPHILITIQUE DE LA VOUTE PALATINE.

TOME III, 4e LEÇON, PAGE 69.

NÉPHRITE SYPHILITIQUE. — SYPHILIS DU REIN.

TOME II, 13e ET 14e LEÇONS, PAGES 242, 269.

NÉVRALGIE SCIATIQUE SYPHILITIQUE.

TOME III, 10e LEÇON, PAGE 202.

NÉVRALGIE SCIATIQUE DU NERF TRIJUMEAU.

TOME III, 15e LEÇON, PAGE 298.

PARALYSIE FACIALE SYPHILITIQUE.

TOME III, 18e LEÇON, PAGE 355.

SYPHILIS TERTIAIRE DE LA LANGUE. — LA GROSSE GOMME SOLITAIRE. — LES GRANDES ULCÉRATIONS.

TOME IV, 9e LEÇON, PAGE 172.

GOMME SYPHILITIQUE DU LOBE FRONTAL AVEC ATTAQUES D'ÉPILEPSIE JACKSONIENNE. — GRAVE ATTEINTE A LA DOCTRINE DES LOCALISATIONS CÉRÉBRALES.

TOME IV, 9e LEÇON, PAGE 127.

SYPHILIS NÉCROSANTE ET PERFORANTE DE LA VOUTE DU CRANE.

TOME V, 1re ET 2e LEÇONS, PAGES 1, 18.

PHLÉBITE SYPHILITIQUE.

TOME V, 13e LEÇON, PAGE 230.

MALADIES DIVERSES

MALADIE OSSEUSE DE PAGET. — OSTÉITE DÉFORMANTE PROGRESSIVE.

TOME IV, 17e LEÇON, PAGE 346.

ADÉNO-LIPOMATOSE SYMÉTRIQUE A PRÉDOMINANCE CERVICALE. — LYMPHADÉNO-LIPOMATOSE.

TOME IV, 18e LEÇON, PAGE 264.

GANGRÈNE FOUDROYANTE DE LA VERGE (ÉTUDE CLINIQUE ET BACTÉRIOLOGIQUE).

TOME V, 3e ET 4e LEÇONS, PAGES 40 ET 57.

ACTINOMYCOSE LOMBAIRE ET THORACIQUE.

TOME V, 16e LEÇON, PAGE 287.

Paris. L. Maretheux, imprimeur, 1, rue Cassette. — 1907.

LANE MEDICAL LIBRARY

To avoid fine, this book should be returned on or before the date last stamped below.

Aug. 6

L61 Dieulafoy, G. 54781
D56 Clinique médicale de
v.5 l'Hôtel-Dieu de Paris.
1905-
1906

NAME	DATE DUE
Bindery	
[illegible]	AUG 6 193[illegible]